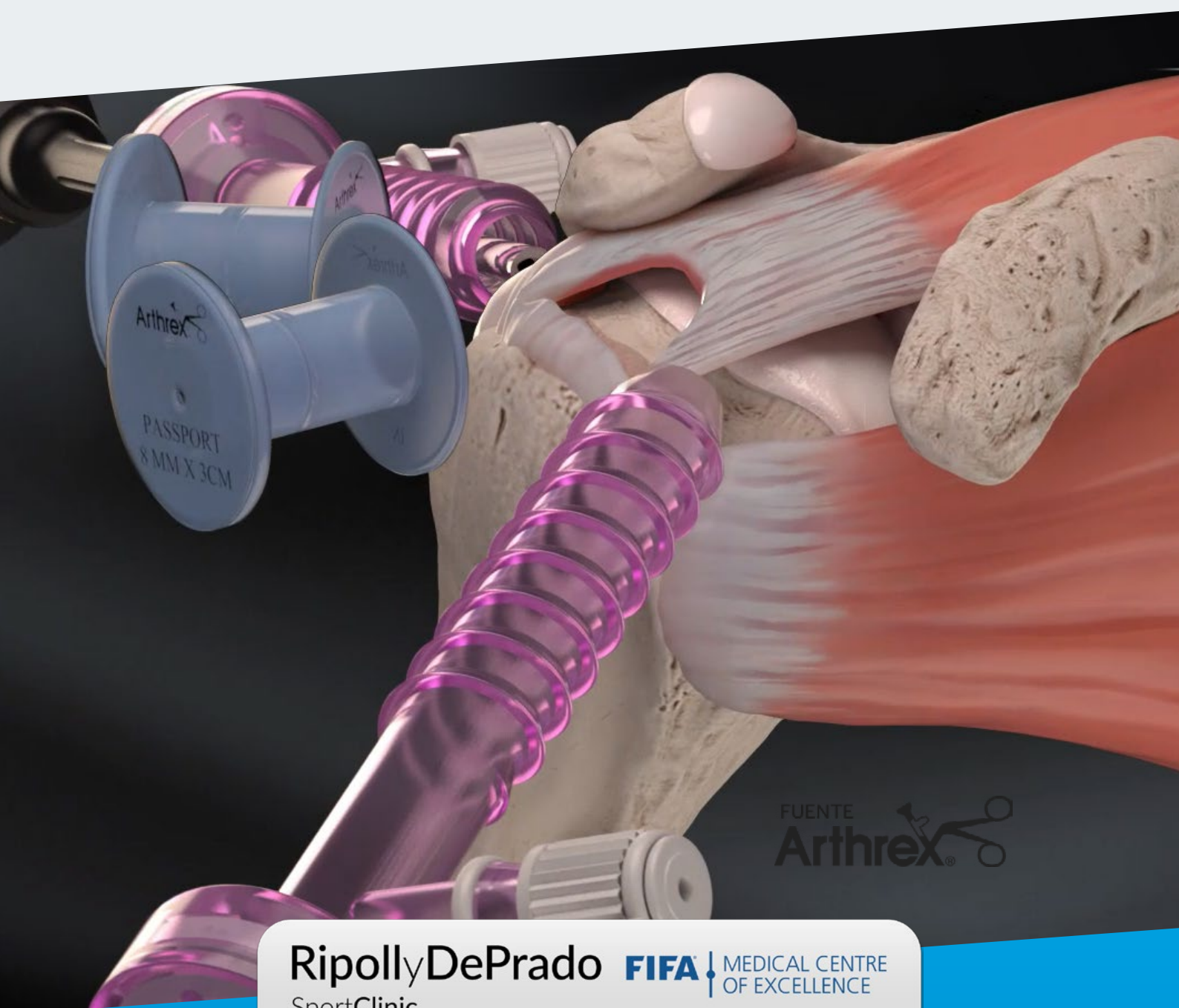

FUENTE  
**Arthrex**®

**RipollyDePrado** **FIFA** | MEDICAL CENTRE  
SportClinic OF EXCELLENCE

# **Criteria Médicos del Servicio sustentados por la bibliografía médica Manguito de los rotadores**

## DIAGNÓSTICO DE CERTEZA BIOMECÁNICO GO5D

### Conceptos actuales en el diagnóstico

- 1 Historia clínica.
- 2 Exploración clínica.
- 3 Pruebas complementarias de imagen.
- 4 Diagnóstico de certeza biomecánico Go5D.



[Ver vídeo](#)



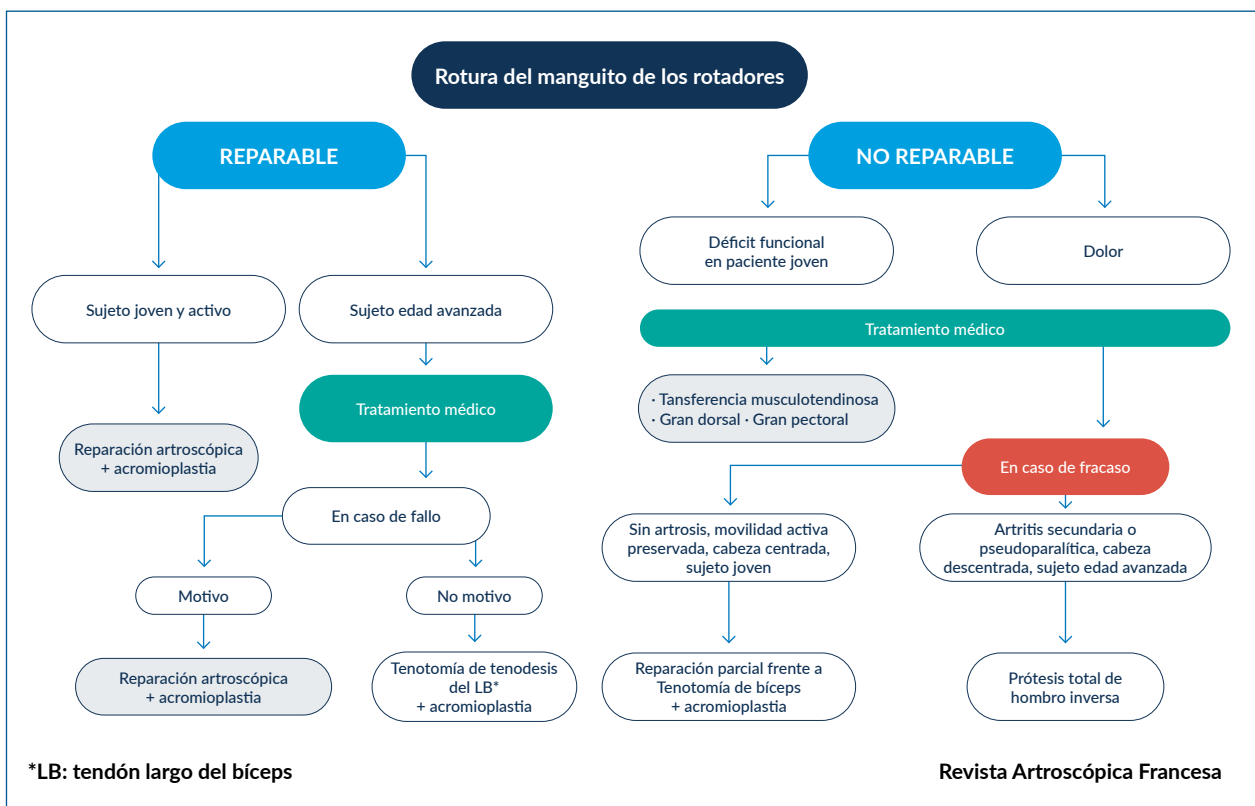
[Ver dossier explicativo](#)

## CRITERIOS MÉDICOS DEL SERVICIO PARA EL TRATAMIENTO DE LA LESIÓN DEL MANGUITO DE LOS ROTADORES SUSTENTADOS POR LA BIBLIOGRAFÍA MÉDICA

En nuestro servicio reconstruimos sistemáticamente las roturas reincidentes del manguito de los rotadores en individuos jóvenes con alto nivel de actividad.

En edades más tardías damos opción al tratamiento conservador durante algunas semanas, procediendo en caso de fracaso a la cirugía artroscópica de reparación del manguito.

### Árbol de decisiones para el tratamiento de las lesiones del manguito de los rotadores.



## ÍNDICE

- 1** | La reparación del manguito actúa con eficacia sobre su función.
- 2** | Importancia del diagnóstico de las lesiones del manguito de los rotadores.
- 3** | Edad y la osteoporosis.
- 4** | Reconstrucción del manguito. Técnica quirúrgica.
  - 5.1** | Tensión sutura.
  - 5.2** | Técnica en doble fila sin nudos.
  - 5.3** | Reconstrucción capsular posterior.
  - 5.4** | Tendón subescapular.
  - 5.5** | Protección frente al tromboembolismo.
- 5** | Reincorporación al deporte.
- 6** | Inyecciones de corticosteroides.
- 7** | Actitud ante la lesión del tendón del bíceps.

# **1** CRITERIO DEL SERVICIO: La reparación del manguito actúa con eficacia sobre su función.

Arthroscopy The Journal of Arthroscopic and Related Surgery AANA | ARTHROSCOPY ASSOCIATION OF NORTH AMERICA

## **Comentario editorial: La monitorización de la recuperación de tendones y músculos después de la reparación del manguito rotador mediante ecografía de diagnóstico demuestra que la reparación temprana es beneficiosa para muchos pacientes con desgarros reparables**

*Editorial Commentary: Monitoring Tendon and Muscle Recovery After Rotator Cuff Repair Using Diagnostic Ultrasound Demonstrates that Early Repair is Beneficial for Many Patients With Repairable Tears*

Samer S. Hasan, M.D., Ph.D.

### **Resumen**

La reparación del manguito de los rotadores se realiza para efectuar la cicatrización de la entesis; para restaurar la comodidad, la fuerza y la función del hombro; para evitar la propagación de lágrimas; y para prevenir la progresión de los cambios musculares atróficos (degeneración grasa, infiltración grasa y atrofia grasa) que eventualmente ocurren. Los desgarros del manguito rotador no retraídos y moderadamente retraídos suelen sanar después de la reparación y la atrofia muscular puede recuperarse con el tiempo. De ello se deduce que la reparación temprana del manguito rotador es beneficiosa para muchos pacientes con desgarros crónicos pero reparables del manguito rotador. El ultrasonido de diagnóstico puede proporcionar información cuantitativa sobre la recuperación tanto del músculo como del tendón y representa una alternativa viable a la resonancia magnética para evaluar la curación después de la reparación del manguito rotador.

■ Enlace a texto completo: [https://www.arthroscopyjournal.org/article/S0749-8063\(21\)00659-9/fulltext](https://www.arthroscopyjournal.org/article/S0749-8063(21)00659-9/fulltext)

## 2 CRITERIO DEL SERVICIO: Importancia del diagnóstico de las lesiones del manguito de los rotadores.

### COMENTARIO DEL DR. RIPOLL

A pesar del desarrollo de las pruebas diagnósticas, los puntos clave del diagnóstico de las lesiones del hombro son, en la actualidad, la **historia** y el **examen clínico**.

Arthroscopy The Journal of Arthroscopic and Related Surgery AANA | ARTHROSCOPY ASSOCIATION OF NORTH AMERICA

### La ecografía de diagnóstico muestra la reversión de la atrofia del músculo supraespinoso después de la reparación artroscópica del manguito rotador

*Diagnostic Ultrasound Shows Reversal of Supraspinatus Muscle Atrophy Following Arthroscopic Rotator Cuff Repair*

**Alejandro Pagán-Conesa, M.D., María Tíscar García-Ortiz, M.D., Emilio José Salmerón-Martínez, M.D., Ph.D., Alejandro Moya-Martínez, Fernando López-Prats, M.D., Ph.D.**

#### Objetivo

Estudio prospectivo para evaluar la utilidad de la ultrasonografía (US) como herramienta de imagen para el diagnóstico de atrofia del músculo supraespinoso, estableciendo si existe alguna relación entre la reparación de desgarros del supraespinoso y su eventual recuperación muscular.

#### Métodos

Estudio observacional. Criterios de selección: adultos con un desgarro del supraespinoso reparable de espesor completo confirmado mediante artroscopia. Se registraron datos clínicos y de imagen pre y postoperatorios con 12 meses de seguimiento, incluidos datos demográficos, escala de Constant, clasificación de Patte, tipo de reparación e imágenes de ultrasonido del vientre del músculo supraespinoso en ambos hombros, registro de altura, diámetro, ecogenicidad (número medio de píxeles entre 0-negro y 255-blanco), y ángulo pennado del tendón central (PA).

#### Resultados

En total, 110 desgarros del supraespinoso se sometieron a reparación artroscópica (2015-2018). La edad media fue de  $61 \pm 8$  años (46-77). Detectamos una correlación entre la atrofia y la edad en términos de ecogenicidad y AF ( $p = 0,01$ ). La ecogenicidad mejoró de 54,5 a 51,0 ( $P = 0,365$ ) y se deterioró ligeramente en el lado contralateral de 51,6 a 52,9 ( $P = 0,351$ ). La ecogenicidad del supraespinoso en comparación con el músculo trapecio se redujo de 0,43 a 0,36 ( $p < 0,001$ ). PA aumentó de 5,8 a 8,6 ( $p < 0,001$ ). La PA media en el lado contralateral fue de 8,6 antes de la operación. Los casos de Patte II mostraron la mejora más significativa en términos de evaluación de la atrofia por imágenes. Aunque los casos de Patte III casi no mejoraron en términos de atrofia, mejoraron clínicamente. Observamos una mejoría tras la cirugía en la puntuación de Constant de 35 a 85 ( $p < 0,001$ ). Las diferencias clínicamente importantes mínimas para la escala analógica visual y de Constant fueron  $44,45 \pm 12,87$  y  $6,54 \pm 1,41$ , respectivamente. La recurrencia de los síntomas fue del 13%, relacionada con peores resultados de PA y ecogenicidad en comparación con las no recurrencias.

#### Conclusiones

Los cambios atróficos del músculo supraespinoso después de la reparación pueden revertirse. Se puede cuantificar mediante ecografía (histograma, relación de histograma y reducción de la ecogenicidad, patrón pennado y aumento de PA). Los casos de Patte II mostraron los mejores resultados después de la reparación, demostrados por ecografía. Cuanto más rápida sea la reparación, mejores serán los resultados sin verse influenciados por el tipo de reparación. A mayor desgarro y retracción, mayor ecogenicidad y menor PA, con peores resultados clínicos y ecográficos.

**Nivel de evidencia**

Nivel III, estudio terapéutico prospectivo.

■ Enlace a texto completo: [https://www.arthroscopyjournal.org/article/S0749-8063\(21\)00402-3/pdf](https://www.arthroscopyjournal.org/article/S0749-8063(21)00402-3/pdf)



**Comentario editorial: Black Mirror: reviviendo el arte del examen físico**

*Editorial Commentary: Black Mirror: Reviving the Art of the Physical Exam*

**Aravind Athiviraham, M.D.**

**Resumen**

La mayor dependencia de las imágenes avanzadas y las limitaciones de tiempo han contribuido a la subutilización general del examen físico para informar el razonamiento diagnóstico. La imagenología avanzada no es un sustituto de una historia clínica y un examen físico bien realizados, y con frecuencia no altera el diagnóstico o el tratamiento, especialmente cuando se solicita en el entorno de atención primaria. Sin embargo, apreciar la utilidad diagnóstica de varias maniobras de examen físico ayudará a aprovechar su valor para una selección más rentable de imágenes avanzadas, reducir errores médicos, mejorar el asesoramiento del paciente y conducir a una experiencia general mejorada y personalizada para el paciente.

■ Enlace a texto completo: [https://www.arthroscopyjournal.org/article/S0749-8063\(19\)30042-8/fulltext](https://www.arthroscopyjournal.org/article/S0749-8063(19)30042-8/fulltext)

### 3 CRITERIO DEL SERVICIO: La edad y la osteoporosis

#### COMENTARIO DEL DR. RIPOLL

Para indicar la reconstrucción quirúrgica del manguito de los rotadores, debe tenerse en cuenta la edad del paciente y el grado de osteoporosis que padezca, ya que en grados de osteoporosis avanzada no anclan bien las suturas necesarias para la reconstrucción del manguito. Este criterio debe tenerse presente **especialmente en la mujer**.

Arthroscopy The Journal of Arthroscopic and Robotic Surgery AANA ARTHROSCOPY ASSOCIATION OF NORTH AMERICA

#### La reparación artroscópica beneficia a pacientes con desgarró reparable del manguito rotador de 65 años o más con antecedentes de eventos traumáticos

Yi Lu, M.D., Ph.D. Bolin Sun, M.D. Guang Yang, M.D. Shangzhe Li, M.D. Chunyan Jiang, M.D., Ph.D.

##### Objetivo

Evaluar los resultados clínicos de la reparación artroscópica del manguito rotador a los 2 años de seguimiento en pacientes de 65 años o más con antecedentes de eventos traumáticos divididos en grupos según la duración de los síntomas (<3 meses, 3-6 meses y >6 meses). meses desde la lesión hasta la cirugía) y comparar los resultados informados por los pacientes entre los 3 grupos.

##### Métodos

Entre 2015 y 2020, se inscribieron en este estudio 110 pacientes que cumplieron con los criterios de inclusión; estos pacientes se dividieron en 3 grupos según la duración de los síntomas: menos de 3 meses (grupo A), 3 a 6 meses (grupo B) y más de 6 meses (grupo C). Se compararon los resultados clínicos preoperatorios y posoperatorios a los 2 años, incluidos American Shoulder and Elbow Surgeons, Constant-Murley, University of California, Los Ángeles, Simple Shoulder Test y escalas analógicas visuales; elevación hacia adelante; Rotación externa; y rotación interna. También se compararon entre los grupos la diferencia mínima clínicamente importante (MCID), el estado aceptable de los síntomas por parte del paciente, el beneficio clínico sustancial y la mejoría máxima de los resultados.

##### Resultados

La puntuación de American Shoulder and Elbow Surgeons, como resultado primario, mejoró significativamente de  $41,0 \pm 18,5$  a  $85,4 \pm 8,1$  en el grupo A, de  $53,7 \pm 14,3$  a  $86,3 \pm 11,7$  en el grupo B y de  $49,7 \pm 18,5$  a  $83,9 \pm 11,9$  en el grupo C. Todos los demás parámetros mostraron mejoras estadísticamente significativas a los 2 años de seguimiento en cada grupo (todos  $P < .05$ ). No hubo diferencias significativas en cada parámetro entre los 3 grupos, excepto en la puntuación de la escala analógica visual, que no alcanzó la MCID. En general, 86 pacientes (78,2 %) superaron el MCID, 87 pacientes (79,1 %) lograron el estado de síntomas aceptable para el paciente, 77 pacientes (70,0 %) lograron un beneficio clínico sustancial y 62 pacientes (56,4 %) lograron la mejoría máxima en los resultados sin diferencias significativas entre los 3 grupos.

##### Conclusiones

En pacientes con desgarró del manguito rotador de 65 años o más con antecedentes de eventos traumáticos, la reparación artroscópica del manguito rotador mejora significativamente los resultados clínicos a los 2 años de seguimiento, independientemente de la duración de los síntomas, si el desgarró es completamente reparable.

■ Enlace a texto completo: [https://www.arthroscopyjournal.org/article/S0749-8063\(22\)00860-X/fulltext](https://www.arthroscopyjournal.org/article/S0749-8063(22)00860-X/fulltext)



## **Comentario editorial: La reparación es eficaz para los desgarros agudos del manguito rotador en pacientes mayores de 65 años a pesar de la edad avanzada, y la reparación temprana es mejor**

Michael H. Amini, M.D.

### Resumen

Aunque las indicaciones para la reparación del manguito rotador aún son controvertidas, la práctica común es ser más agresiva con la cirugía como tratamiento de primera línea en pacientes con desgarros agudos del manguito rotador. Tanto los resultados funcionales como la curación son mejores con la reparación temprana, y un tendón curado limita la progresión de los cambios degenerativos permanentes, incluida la progresión del desgarro, la infiltración grasa y la progresión a la artropatía por desgarro del manguito. Pero ¿qué pasa con los pacientes de edad avanzada? Para aquellos que están física y médicamente aptos para la cirugía, aún puede ser beneficioso realizar una reparación quirúrgica más temprana. Para aquellos que no están en condiciones físicas o médicas para la cirugía, o aquellos que se niegan a hacerlo, una breve prueba de atención conservadora y reparación para aquellos que fallan con el tratamiento conservador sigue siendo eficaz.

■ Enlace a texto completo: [https://www.arthroscopyjournal.org/article/S0749-8063\(23\)00043-9/fulltext](https://www.arthroscopyjournal.org/article/S0749-8063(23)00043-9/fulltext)

## **Comentario editorial: Envejecimiento y roturas del manguito rotador**

*Editorial Commentary: Aging and Rotator Cuff Tears*

C. Benjamin Ma, M.D.

### Resumen

La osteoporosis está asociada con el fracaso de la reparación del manguito rotador. La optimización de la densidad ósea, así como la fijación del tendón al hueso del manguito rotador en una cabeza humeral osteoporótica, es un enfoque necesario para el paciente en su conjunto.

■ Enlace a texto completo: [https://www.arthroscopyjournal.org/article/S0749-8063\(19\)30497-9/fulltext](https://www.arthroscopyjournal.org/article/S0749-8063(19)30497-9/fulltext)

## **Efecto de las características y comorbilidades de los pacientes sobre la tasa de revisión de la reparación del manguito rotador**

*The Effect of Patient Characteristics and Comorbidities on the Rate of Revision Rotator Cuff Repair*

Evan A. O'Donnell M.D., Michael C. Fu M.D., M.H.S., Alex E. White M.D., Samuel A. Taylor M.D., Joshua S. Dines M.D., David M. Dines M.D., Russell F. Warren M.D., Lawrence V. Gulotta M.D.

### Propósito

Describir las tasas nacionales de reparación primaria fallida del manguito rotador (RCR) que requieren reparación de revisión, utilizando numerosas características de pacientes previamente definidas en la literatura ortopédica, incluidos

antecedentes de tabaquismo, diabetes mellitus (DM), hiperlipidemia (DAN), deficiencia de vitamina D y osteoporosis para determinar qué factores afectan de forma independiente el éxito de la RCR primaria.

### Métodos

Se buscó en una base de datos combinada de seguros nacionales públicos y privados de 2007 a 2016 para todos los pacientes que se sometieron a RCR. Se utilizaron los códigos actuales de terminología de procedimiento para identificar los RCR. Se utilizaron modificadores de lateralidad para la cirugía primaria para identificar las RCR de revisión posteriores. Se excluyó del estudio a todos los pacientes que no tenían un modificador de lateralidad vinculado para el código de Terminología de procedimiento actual de RCR. Se registraron datos demográficos básicos. Clasificación Internacional de Enfermedades Novena Revisión Se utilizaron códigos para identificar las características de los pacientes, incluido el índice de comorbilidad de Charlson, el tabaquismo, la DM, la obesidad, la DAN, la deficiencia de vitamina D y la osteoporosis. La edad del paciente se clasifica como <60, 60-69, 70-74 o 75+ años. Los datos dicotómicos se analizaron con pruebas de  $\chi^2$ . Se utilizó regresión logística multivariable para caracterizar asociaciones independientes con revisión RCR.

### Resultados

En el estudio se incluyeron 41.467 pacientes (41.844 hombros, 52,7% de pacientes varones) que se sometieron a RCR artroscópica primaria. De todos los RCR artroscópicos, 3072 pacientes (3463 hombros, 53,5% de pacientes varones) se sometieron a RCR de revisión (8,38%). Tanto en la RCR primaria como en la revisión, los pacientes de 60 a 69 años fueron los más prevalentes, representando el 38,4% y el 37,6% de las cohortes, respectivamente. El tiempo promedio desde la RCR primaria hasta la revisión fue de 414,9 días (mediana 214,0 días). El aumento de la edad y el sexo masculino (razón de posibilidades [OR] 1,10,  $p = 0,019$ , intervalo de confianza del 95% [IC] 1,02-1,19) fueron significativamente predictivos de la RCR de revisión. De las características restantes de los pacientes, el tabaquismo predijo con más fuerza la revisión del RCR (OR 1,36,  $P < 0,001$ , IC 1,23-1,49). Obesidad (OR 1,32,  $p < 0,001$ , IC 1,21-1,43), hiperlipidemia (OR 1,09,  $p = 0,032$ , IC 1,01-1,18) y deficiencia de vitamina D (OR 1,18,  $p < 0,001$ , IC 1,08-1,28) También aumentó significativamente el riesgo de revisión RCR. Se encontró que la DM protege contra la cirugía de revisión (OR 0,84,  $p < 0,001$ , IC 0,76-0,92). La carga de comorbilidad global medida por el índice de comorbilidad de Charlson no fue predictiva de la revisión de RCR.

### Conclusiones

Se ha demostrado que el **tabaquismo, la obesidad, la deficiencia de vitamina D y la DAN son factores de riesgo independientes para el fracaso de la RCR primaria que requiere una RCR de revisión**. Sin embargo, a pesar de las sugerencias de estudios previos, la DM, la osteoporosis y la carga de comorbilidad general no demostraron asociaciones independientes en este estudio.



## **Comentario editorial: Adelante y repare mi manguito rotador. Yo te reto**

*Editorial Commentary: Go Ahead and Repair My Rotator Cuff. I Dare You*

**Jourdan M. Cancienne, M.D.**

### Resumen

Se utilizó una base de datos nacional en los Estados Unidos para identificar el aumento de la edad, el sexo masculino, el tabaquismo, la obesidad, la hiperlipidemia y la deficiencia de vitamina D como factores de riesgo significativos e independientes específicos del paciente para la falla de la reparación del manguito rotador que requiere una reparación de revisión. Comprender los riesgos de una reparación fallida puede ayudar a orientar a los pacientes, informar las estrategias de tratamiento y considerar alternativas de tratamiento para pacientes con desgarros sintomáticos del manguito rotador.

■ **Enlace a texto completo:** [https://www.arthroscopyjournal.org/article/S0749-8063\(20\)30568-5/fulltext](https://www.arthroscopyjournal.org/article/S0749-8063(20)30568-5/fulltext)

## 4 CRITERIO DEL SERVICIO: Reconstrucción del manguito. Técnica quirúrgica

### 4.1 Tensión sutura

#### COMENTARIO DEL DR. RIPOLL

Cuando realizamos la reconstrucción del manguito de los rotadores, debemos ser especialmente cuidadosos y no hacerlo con demasiada tensión cuando anclamos el injerto, pues esto puede repercutir negativamente en el resultado.



### ¿Cuánto afectará adversamente la alta tensión a la integridad de la reparación del manguito de los rotadores?

*How Much Will High Tension Adversely Affect Rotator Cuff Repair Integrity?*

*Sam-Guk Park, M.D., Ph.D., Bum-Jin Shim, M.D., Ph.D., Hyun-Gyu Seok, M.D.*

#### Propósito

Sugerir un valor de corte de la tensión relacionada con el retear de un manguito rotador contraído crónicamente reparado y analizar la correlación entre los factores predictivos y la integridad de la reparación en desgarros del manguito rotador contraídos (ECA) grandes o contraídos.

#### Métodos

Analizamos las reparaciones artroscópicas del manguito de los rotadores para ECA contraídos grandes a masivos (> 3 cm), que no se pueden reparar por medios estándar con una liberación meticulosa, con un seguimiento mínimo de 1 año. Se diseñó un procedimiento intraoperatorio para la estimación de la tensión de reparación utilizando un tensiómetro. Los resultados clínicos y radiológicos se compararon entre el grupo curado y el grupo retear, y la resonancia magnética se realizó 1 año después de la operación para evaluar la integridad del sitio de reparación. La curva característica de funcionamiento del receptor se utilizó para identificar el valor de corte de los factores independientes. Los factores que afectan el retear postoperatorio se examinaron con análisis multivariado.

#### Resultados

Cincuenta pacientes se inscribieron en este estudio y se dividieron en el grupo curado (31 pacientes) y el grupo retear (19 pacientes) de acuerdo con los hallazgos de la resonancia magnética de seguimiento. Los resultados significativos mostraron que la tensión (5.13 <95% intervalo de confianza [IC] <58.15, P <.001) y el intervalo acromiohumeral (IAH) (1.13 <95% IC <33.10, P = .013) fueron factores importantes para la integridad de reparación del manguito rotador. El valor de corte de la tensión fue de 35 N, y un AHI <6.6 mm también puede considerarse un predictor de retear. Una relación de ocupación de la tensión > 35 N fue el predictor más fuerte de retear, con un área bajo la curva de 0.799, sensibilidad del 84.2% y especificidad del 67.7% (precisión = 76.0%).

#### Conclusiones

La integridad de la reparación de un manguito rotador grande a masivo está fuertemente relacionada con la tensión para alcanzar el margen articular de la huella y el IAH. Descubrimos que la posibilidad de retear aumenta cuando se requiere tensión  $\geq 35$  N. AHI <6.6 mm también puede considerarse un predictor de retear.

#### Nivel de evidencia

Nivel III, diseño de cohorte retrospectivo.

■ Enlace a texto completo: [https://www.arthroscopyjournal.org/article/S0749-8063\(19\)30497-9/fulltext](https://www.arthroscopyjournal.org/article/S0749-8063(19)30497-9/fulltext)

## **Comentario editorial: Reparación del manguito rotador: ¿cuánta tensión puede soportar un tendón? Si me duele el dedo, probablemente esté lastimando el tendón**

*Editorial Commentary: Rotator Cuff Repair: How Much Tension Can a Tendon Stand? If It Hurts My Finger, It's Probably Hurting the Tendon*

**Leslie J. Bisson, M.D.**

### Resumen

Las reparaciones del manguito de los rotadores pueden fallar anatómicamente debido a una tensión mayor a la necesaria para aproximar el tendón a la tuberosidad mayor durante la reparación. Los cirujanos deben hacer todo lo posible para minimizar la tensión al volver a aproximar un manguito rotador roto.

■ Enlace a texto completo: [https://www.arthroscopyjournal.org/article/S0749-8063\(19\)30692-9/fulltext](https://www.arthroscopyjournal.org/article/S0749-8063(19)30692-9/fulltext)

## **4.2 Técnica en doble fila sin nudos.**

### COMENTARIO DEL DR. RIPOLL

La reparación con puente de sutura sin nudo vía artroscópica según empleamos en nuestro servicio tiene un pronóstico excelente.

## **Reparación del manguito rotador artroscópico con una técnica de puente de sutura sin nudos: resultados funcionales y radiológicos después de un seguimiento mínimo de 5 años**

*Arthroscopic Rotator Cuff Repair With a Knotless Suture Bridge Technique: Functional and Radiological Outcomes After a Minimum Follow-Up of 5 Years*

**Ruben Dukan, M.D., Pauline Ledinois, M.D., Julia Donadio, M.D., Patrick Boyer, M.D., Ph.D.**

### Propósito

Evaluar los resultados clínicos y radiológicos de la reparación del puente de sutura sin nudos después de un mínimo de 5 años de seguimiento.

### Métodos

En el estudio se evaluó una serie prospectiva consecutiva de desgarros crónicos supraespinosos de espesor completo. Las lágrimas eran medianas o grandes. Otros criterios de inclusión fueron el seguimiento clínico mínimo de 5 años con resonancia magnética (MRI) a los 24 meses e infiltración grasa <2. Se excluyeron los pacientes con rigidez de hombro, artritis o rotura del manguito rotador que afectaba el tendón subescapular. Se realizó una reparación artroscópica del manguito utilizando una técnica de puente de sutura de doble hilera sin nudos con cintas de sutura trenzadas. Los resultados clínicos se evaluaron utilizando el puntaje constante, el puntaje de los cirujanos estadounidenses de hombro

y codo, el puntaje de fuerza y una escala visual analógica. La cicatrización del tendón se analizó según la clasificación de Sugaya MRI a los 24 meses. Una puntuación de Sugaya de 1 o 2 se consideró como curación del tendón. Prueba t . P = 0,05 fueron considerados estadísticamente significativos.

### Resultados

Sesenta y ocho pacientes fueron incluidos en esta serie. El seguimiento medio fue igual a  $68.8 \pm 7$  meses. En el último seguimiento, la escala analógica visual media, la puntuación de los cirujanos estadounidenses de hombro y codo y las puntuaciones constantes mejoraron significativamente de  $5.5 \pm 1.6$ ,  $48.2 \pm 13.1$ ,  $37.8 \pm 8.3$ , a  $2.1 \pm 2.1$  ( P = 5.43 E-14),  $87.4 \pm 15.8$  ( P = 7.15 E-27) y  $82.8 \pm 14.7$  ( P = 1.01 E-33), respectivamente. La anteflexión mejoró de  $99.3^\circ \pm 13.4^\circ$  preoperatoriamente a  $136.6^\circ \pm 15.9^\circ$  en el último seguimiento ( P = 3.08 E-21). El puntaje de fuerza fue significativamente mayor después de la operación ( $18,4 \pm 6,7$  frente a  $8,3 \pm 3,5$ ). La resonancia magnética mostró el 88% (n = 57) de Sugaya 1-2 reparaciones. Los pacientes con manguitos rotadores sin cicatrizar mostraron resultados funcionales significativamente más bajos que el grupo Sugaya 1-2. No se observó correlación entre el grado de retracción y la tasa de curación. Cuatro pacientes sintomáticos (6%) requirieron revisión por reparación fallida del manguito rotador.

### Conclusiones

A pesar de los posibles factores de confusión, la reparación artroscópica del puente de sutura sin nudos de las roturas del manguito rotador con acromioplastia demostró excelentes resultados a largo plazo de la curación del tendón, el alivio del dolor y la mejora de la función del hombro.

### Nivel de evidencia

Nivel IV, serie de casos terapéuticos.

■ Enlace a texto completo: [https://www.arthroscopyjournal.org/article/S0749-8063\(19\)30186-0/fulltext](https://www.arthroscopyjournal.org/article/S0749-8063(19)30186-0/fulltext)

## 4.3 Reconstrucción capsular superior.



### **La reconstrucción capsular superior revierte la pseudoparálisis profunda en pacientes con roturas irreparables del manguito rotador y artritis glenohumeral mínima o nula**

*Superior Capsular Reconstruction Reverses Profound Pseudoparalysis in Patients With Irreparable Rotator Cuff Tears and Minimal or No Glenohumeral Arthritis*

**Stephen S. Burkhart, M.D., Robert U. Hartzler, M.D., M.S.**

#### Propósito

El propósito del estudio fue investigar la tasa y la magnitud del retorno de la elevación hacia adelante activa (aFE) del brazo para pacientes con disfunción de elevación preoperatoria severa (menos de  $45^\circ$  de aFE y denominada pseudoparálisis profunda) y masiva, irreparable (o parcialmente reparable) rotura del manguito rotador sin artritis tratada con reconstrucción capsular superior artroscópica (SCR)

#### Métodos

El período para este estudio retrospectivo fue de octubre de 2014 a octubre de 2016. Los criterios de inclusión incluyeron pacientes tratados artroscópicamente por una rotura masiva de manguito rotador incompletamente reparable (2 tendones completamente rotos o dimensión de rotura > 5 cm), aFE preoperatorio de menos de  $45^\circ$  (pseudoparálisis profunda) con elevación pasiva completa, tendón subescapular intacto o reparable, clasificación radiográfica Hamada 0-3 y seguimiento clínico de 12 meses. La medida de resultado primaria fue aFE (grados) a 1 año postoperatorio. Los resultados secundarios incluyeron la calificación del dolor en la escala analógica visual (0-10), la puntuación de los cirujanos estadounidenses de hombro y codo, el valor subjetivo del hombro y la rotación externa activa. La integridad del injerto y el grado de Goutallier

de supraespinoso e infraespinoso al año postoperatorio se evaluaron mediante resonancia magnética.

### Resultados

Diez pacientes cumplieron los criterios de inclusión. Nueve de 10 pacientes (90%) recuperaron el uso activo del brazo después de la SCR con aFE preoperatorio (media  $\pm$  error estándar de la media [intervalo de confianza (IC) del 95%])  $27^\circ \pm 2^\circ$  [IC 95%,  $24^\circ$  - $30^\circ$ ] mejorando a postoperatorio aFE  $159^\circ \pm 15^\circ$  [IC 95%,  $130^\circ$  - $187^\circ$ ;  $P < .0001$ ]. Todas las medidas de resultado secundarias también mejoraron a 1 año postoperatorio (escala analógica visual,  $4.6 \pm 0.8$  a  $0.5 \pm 0.2$ ;  $P = .001$ ; cirujanos estadounidenses de hombro y codo,  $52 \pm 6$  a  $89 \pm 3$ ;  $P = .0002$ ; hombro subjetivo valor,  $36 \pm 3$  a  $91 \pm 1$ ;  $P < .0001$ ; rotación externa activa,  $24^\circ \pm 7^\circ$  a  $43^\circ \pm 8^\circ$ ;  $P = .002$ ), y 7 de 10 injertos SCR fueron completamente curados por MRI. No se produjeron complicaciones ni reoperaciones.

### Conclusiones

La pseudoparálisis profunda del hombro (elevación activa inferior a  $45^\circ$ ) en roturas masivas irreparables del manguito rotador sin artritis se revirtió en el 90% de los pacientes después de la SCR artroscópica. Se ha propuesto que el reemplazo de hombro inverso es la única opción quirúrgica confiable en este grupo de pacientes, pero la SCR parece ser una opción válida para preservar las articulaciones para mejorar la función con una baja tasa de complicaciones.

### Nivel de evidencia

Nivel IV, serie de casos terapéuticos.

■ Enlace a texto completo: [https://www.arthroscopyjournal.org/article/S0749-8063\(18\)30591-7/fulltext](https://www.arthroscopyjournal.org/article/S0749-8063(18)30591-7/fulltext)



## **Comentario editorial: Reconstrucción capsular superior: estabilidad superior mejorada y pseudoparálisis inversa del deltoides funcional en pacientes con roturas irreparables del manguito rotador**

*Editorial Commentary: Superior Capsular Reconstruction—Improved Superior Stability and Functional Deltoid Reverse Pseudoparalysis in Patients With Irreparable Rotator Cuff Tears*

**Teruhisa Mihata, M.D., Ph.D.**

### Resumen

Desde que informé una mejoría clínica y biomecánica después de la reconstrucción capsular superior (SCR) para las roturas irreparables del manguito rotador en 2012 y 2013, muchos cirujanos de hombro de todo el mundo han comenzado a realizar SCR. Sin embargo, la mayoría de estos cirujanos todavía están en la curva de aprendizaje, y sus resultados clínicos no son consistentes porque los resultados clínicos después de SCR están correlacionados con la curación del injerto, que se ve afectada por la habilidad del cirujano. En los casos en que el injerto cicatriza, la elevación activa del hombro aumenta después de la SCR, incluso en pacientes con pseudoparálisis antes de la cirugía. Estos pacientes pueden elevar el brazo usando el músculo deltoides cuando se restablece la estabilidad superior del hombro después de la SCR. Cuando los pacientes cuyos injertos se han curado no pueden elevar el brazo incluso después de la SCR, pueden tener radiculopatía cervical concomitante.

■ Enlace a texto completo: [https://www.arthroscopyjournal.org/article/S0749-8063\(18\)30717-5/fulltext](https://www.arthroscopyjournal.org/article/S0749-8063(18)30717-5/fulltext)

## 4.4 Tendón subescapular.

### COMENTARIO DEL DR. RIPOLL

Las reparaciones de las lesiones del subescapular, según los criterios actuales, debe realizarse teniendo una importancia clave en la resolución de los problemas del hombro.

Arthroscopy The Journal of Arthroscopic  
and Related Surgery

AANA ARTHROSCOPY ASSOCIATION  
OF NORTH AMERICA

### **Comentario editorial: la reparación precisa de las roturas parciales del tendón del subescapular es esencial**

*Editorial Commentary: Precise Repair of Partial Subscapularis Tendon Tears Is Essential*

Thay Q. Lee, Ph.D.

#### Resumen

El subescapular es una estructura anatómica muy importante que es esencial para mantener la mecánica adecuada de la articulación glenohumeral y la función del hombro. Establece una pareja de fuerza con el infraespinoso y teres menor para estabilizar la articulación glenohumeral en el plano transversal. El músculo subescapular también se opone al deltoides con abducción y elevación del húmero. Los avances recientes en las técnicas de imagen y artroscopia han llevado a una mayor detección de roturas del tendón subescapular. Además, ha habido descripciones detalladas de la anatomía de inserción del subescapular que muestra que el tendón del subescapular tiene 4 facetas diferentes de inserción a la tuberosidad menor. Los patrones de desgarro del subescapular también son diferentes de los del tendón del supraespinoso, donde la rotura completa aislada del tendón del subescapular no es común. Sin embargo, la rotura parcial del subescapular es combinada con supraespinoso o 3 roturas tendinosas es más común, siendo la mayoría de las roturas de la primera faceta. Clínicamente, las roturas del tendón parcial del subescapular de la porción superior pueden considerarse relativamente benignas, pero biomecánicamente estas roturas producen un aumento de la rotación externa y una cinemática glenohumeral alterada. Por lo tanto, en mi opinión, es muy importante reparar con precisión estas roturas parciales del tendón subescapular para la restauración anatómica, estructural y funcional del hombro.

■ Enlace a texto completo: [https://www.arthroscopyjournal.org/article/S0749-8063\(19\)30159-8/fulltext](https://www.arthroscopyjournal.org/article/S0749-8063(19)30159-8/fulltext)



## **Resultados informados por el paciente después de reparaciones tendinosas subescapulares artroscópicas aisladas y combinadas**

*Patient-Reported Outcomes After Isolated and Combined Arthroscopic Subscapularis Tendon Repairs*

**Emily J. Monroe, M.D., Sergio E. Flores, B.S., Caitlin C. Chambers, M.D., Alan L. Zhang, M.D., Brian T. Feeley, M.D., Drew A. Lansdown, M.D., C. Benjamin Ma, M.D.**

### **Propósito**

Analizar los resultados mínimos informados por el paciente a los 2 años de un gran grupo de pacientes después de la reparación artroscópica del subescapular (SSc) con respecto a los hallazgos quirúrgicos y los procedimientos concurrentes.

### **Métodos**

Los pacientes que se sometieron a una reparación artroscópica de SSc desde enero de 2010 hasta abril de 2016 completaron el Sistema de información de medición de resultados informados por el paciente para la prueba de la extremidad superior (PROMIS-UE) y la puntuación postoperatoria de escala visual analógica de dolor. Se revisaron los registros médicos para el puntaje preoperatorio de escala visual analógica del dolor y los hallazgos quirúrgicos. Las lágrimas de SSc se consideraron parciales o completas. Se registraron la patología y el tratamiento concomitantes del supraespinoso (SS), el infraespinoso (IS) y el tendón del bíceps. Comparamos las variables preoperatorias y los resultados entre la reparación de SSc parcial aislada, la SSc parcial con reparación de SS y / o IS, la reparación de SSc completa aislada y la SSc completa con reparación de SS y / o IS.

### **Resultados**

Se incluyeron ciento cuarenta y cinco hombros con una edad promedio de  $62.0 \pm 9.8$  años y un período de seguimiento promedio de  $52.2 \pm 19.5$  meses. Se produjo una reducción significativa en la puntuación de dolor, de 4.8 (intervalo de confianza [IC] del 95%, 4.4-5.2) a 0.9 (IC del 95%, 0.6-1.1) ( $P < .001$ ), con una puntuación PROMIS-UE postoperatoria media de 50,7 (IC 95%, 49,5-52,0). La mayoría de las roturas de SSc fueron parciales con la reparación de SS y / o IS (44.1%). Las roturas de SSc parciales aisladas (29.9%), las roturas de SSc completas con reparación de SS y / o IS (20.1%) y las roturas de SSc completas aisladas (5.9%) fueron menos comunes. No se encontró una diferencia significativa en la puntuación PROMIS-UE postoperatoria media entre los grupos ( $P = .609$ ). La patología del tendón del bíceps fue significativamente más común en desgarros SSc completos que en desgarros SSc parciales ( $P < .001$ ), pero no hubo diferencias en la tasa de intervención de bíceps ( $P = .110$ ) o la puntuación PROMIS-UE basada en la intervención de bíceps ( $P = .471$ ).

### **Conclusiones**

Observamos mejoras significativas en el dolor y los resultados informados por los pacientes en línea con las medias de población para un gran grupo de pacientes después de la reparación del tendón SSc. Es importante destacar que los resultados fueron similares a pesar del tamaño de la rotura de SSc o las reparaciones simultáneas de SS y / o IS. La patología del bíceps fue común, y ni su presencia ni su tratamiento influyeron en los resultados postoperatorios de los pacientes.

### **Nivel de evidencia**

Nivel IV, serie de casos retrospectivos.

■ **Enlace a texto completo:** [https://www.arthroscopyjournal.org/article/S0749-8063\(19\)30090-8/fulltext](https://www.arthroscopyjournal.org/article/S0749-8063(19)30090-8/fulltext)



## 4.5 Protección frente al tromboembolismo.

### COMENTARIO DEL DR. RIPOLL

La protección frente al tromboembolismo venoso en la cirugía de hombro es necesaria para garantizar la seguridad del paciente



### Tiempo y factores de riesgo de tromboembolismo venoso después de la reparación del manguito rotador en el período perioperatorio de 30 días

*Timing and Risk Factors for Venous Thromboembolism After Rotator Cuff Repair in the 30-Day Perioperative Period*

Brian Sager, M.D., Juhn Ahn, B.S., Jonathan Tran, M.D., Michael Khazzam, M.D.

#### Propósito

Analizar la base de datos del American College of Surgeons National Surgical Quality Improvement Program para evaluar la incidencia de trombosis venosa profunda y embolia pulmonar en pacientes sometidos a cirugía de reparación del manguito rotador. Además, nuestro objetivo es identificar los factores de riesgo asociados con el desarrollo de eventos tromboembólicos después de la reparación del manguito rotador.

#### Métodos

Se realizó una revisión retrospectiva de la base de datos del Programa Nacional de Mejora de la Calidad Quirúrgica del Colegio Estadounidense de Cirujanos. Los códigos actuales de Terminología de procedimiento se utilizaron para identificar a los pacientes que se sometieron a la reparación del manguito de los rotadores entre 2005 y 2017. La presencia de trombosis venosa profunda o embolia pulmonar durante el período perioperatorio de 30 días fueron los resultados primarios evaluados. El análisis de regresión logística se realizó para identificar los factores de riesgo de eventos tromboembólicos venosos (TEV) postoperatorios.

#### Resultados

En total, se realizaron 39.825 reparaciones del manguito de los rotadores (RCR) y se produjeron 117 (0,3%) eventos de TEV. El TEV se identificó a una media de  $11,5 \pm 7,4$  días. Un total de 31,615 RCR se realizaron artroscópicamente. No hubo diferencias significativas de TEV entre los grupos que compararon TEV RCR artroscópico 0.3% (94) con RCR abierto 0.3% (23) ( $P = .81$ ). La RCR en pacientes con una clasificación de la Sociedad Estadounidense de Anestesiólogos de III o IV se asoció con un riesgo de TEV > 1.5 veces mayor (dos ratio [OR] 1.68, intervalo de confianza [IC] del 95% 1.14-2.45). Los riesgos aumentados de TEV incluyeron cirugía > 80 minutos (OR 2.10, IC 95% 1.42-3.15), realizada bajo anestesia general (OR 4.38, IC 95% 1.18-36.6) y en el ámbito ambulatorio (OR 6.09, IC 95% 1.06 -243.7), sexo masculino (OR 1.53, IC 95% 1.01-2.33), trastornos hemorrágicos (OR 2.87, IC 95% 1.17-7.05) o disnea (OR 1.51, IC 95% 1.02-2.23). El mayor riesgo de TEV fue la reintervención no planificada OR 16,6 (IC del 95%: 5,13 a 53,5).

#### Conclusiones

El trombo embolismo venoso es una complicación rara después de la reparación del manguito rotador 0.3%. Comprender los factores de riesgo: duración de la cirugía > 80 minutos, sexo masculino, índice de masa corporal > 30 kg / m<sup>2</sup>, ASA III o IV, RCR como paciente hospitalizado bajo anestesia general, trastorno hemorrágico o disnea puede ser útil para guiar el tratamiento hacia prevenir el TEV. El mayor riesgo de TEV es un paciente con reoperación no planificada. La cirugía RCR realizada en un entorno ambulatorio resultó en una incidencia significativamente menor de TEV.

Nivel de evidencia: III Estudio comparativo retrospectivo.

■ Enlace a texto completo: [https://www.arthroscopyjournal.org/article/S0749-8063\(19\)30493-1/fulltext](https://www.arthroscopyjournal.org/article/S0749-8063(19)30493-1/fulltext)

## 5 CRITERIO DEL SERVICIO: Reincorporación al deporte.

Arthroscopy The Journal of Arthroscopic  
and Related Surgery

AANA ARTHROSCOPY ASSOCIATION  
OF NORTH AMERICA

### Regresar a los deportes después de una reparación artroscópica in situ de las roturas parciales del manguito rotador

*Return to Sports After in Situ Arthroscopic Repair of Partial Rotator Cuff Tears*

Luciano A. Rossi, M.D., Nicolás Atala, M.D., Agustín Bertona, M.D., Ignacio Tanoira, M.D., Santiago Bongiovanni, M.D., Gastón Maignon, M.D., Maximiliano Ranalletta, M.D.

#### Propósito

Evaluar el retorno al deporte, los resultados clínicos y las complicaciones en una serie de atletas con desgarros dolorosos del manguito rotador de grosor parcial tratados con la reparación artroscópica in situ con un seguimiento mínimo de 2 años.

#### Métodos

Serie de casos retrospectivos. Se evaluaron setenta y dos pacientes que se habían sometido a una reparación artroscópica in situ por rotura parcial del manguito rotador. Evaluamos el retorno al deporte y el nivel alcanzado después de la cirugía. La evaluación clínica consistió en la medición del rango de movimiento glenohumeral y la puntuación de los cirujanos estadounidenses de hombro y codo. El dolor se registró usando una escala visual analógica. Las complicaciones postoperatorias también fueron evaluadas.

#### Resultados

La edad media fue de 42,2 años (rango, 21-66 años), y el seguimiento medio fue de 54 meses (rango, 24-113 meses). Sesenta y un pacientes (87%) pudieron volver a practicar deportes. Cincuenta y seis pacientes (80%) regresaron al mismo nivel que tenían antes de la lesión. El intervalo medio entre la cirugía y el regreso a la competición fue de 5,6 meses. Los resultados funcionales finales no se relacionaron ni con el tipo de deporte ni con el nivel de competencia antes de la lesión. Todos los parámetros activos de rango de movimiento mejoraron significativamente ( $P < .0001$ ). El puntaje de los cirujanos estadounidenses de hombro y codo mejoró de 43.3 a 88.1, y los puntajes de la escala analógica visual mejoraron de 6.1 a 1.2 ( $P < .0001$ ). No se encontraron diferencias significativas con respecto al retorno al deporte o los resultados funcionales entre las lágrimas articulares y las del lado de la bolsa. Solo 5 pacientes desarrollaron una capsulitis adhesiva postoperatoria que respondió a la fisioterapia.

#### Conclusiones

En pacientes con roturas del manguito rotador de grosor parcial, la reparación artroscópica in situ resultó en excelentes resultados funcionales, con la mayoría de los pacientes volviendo al deporte y al mismo nivel que tenían antes de la lesión. Los resultados fueron igualmente favorables en roturas articulares y bursales.

#### Nivel de evidencia

Nivel IV, serie de casos terapéuticos.

■ Enlace a texto completo: [https://www.arthroscopyjournal.org/article/S0749-8063\(18\)30625-X/fulltext](https://www.arthroscopyjournal.org/article/S0749-8063(18)30625-X/fulltext)

## 6 CRITERIO DEL SERVICIO: Inyecciones de corticosteroides.

Arthroscopy The Journal of Arthroscopic  
and Related Surgery

AANA | ARTHROSCOPY ASSOCIATION  
OF NORTH AMERICA

### **Un número creciente de inyecciones de corticosteroides en el hombro dentro de un año antes de la operación puede estar asociado con una mayor tasa de revisión posterior Cirugía del manguito rotador**

*Increasing Numbers of Shoulder Corticosteroid Injections Within a Year Preoperatively May Be Associated With a Higher Rate of Subsequent Revision Rotator Cuff Surgery*

**Vishal S. Desai, B.S., Christopher L. Camp, M.D., Venkat Boddapati, B.A., Joshua S. Dines, M.D., Stephen F. Brockmeier, M.D., Brian C. Werner, M.D.**

#### **Propósito**

Identificar cualquier asociación dependiente de la dosis entre el uso de inyecciones subacromiales de corticosteroides dentro de un año antes de la reparación del manguito rotador (RCR) y la posterior necesidad de una cirugía de revisión del manguito rotador.

#### **Métodos**

Se consultaron dos grandes bases de datos administrativas para pacientes sometidos a RCR artroscópico. Para la inclusión se requirió un mínimo de 1 año de exposición preoperatoria a la base de datos y 2 años de seguimiento posoperatorio a la base de datos. Los pacientes se estratificaron en grupos que recibieron 0 (control), 1, 2 o 3 o más inyecciones de corticosteroides ipsilaterales en el hombro dentro del año anterior a la RCR. El resultado de interés fue la revisión ipsilateral artroscópica o RCR abierta o desbridamiento artroscópico para el diagnóstico de rotura del manguito rotador dentro de los 2 años posteriores a la cirugía índice. Las tasas de revisión se compararon entre los grupos mediante un análisis de regresión logística multivariante que controla los factores de confusión demográficos y de comorbilidad.

#### **Resultados**

Se incluyeron un total de 110.567 pacientes de la base de datos de Medicare y 12.892 pacientes de la base de datos de seguros privados. No hubo asociación entre una inyección única dentro del año anterior a la RCR y la cirugía de revisión en ninguna de las cohortes. El uso de 2 o más inyecciones se asoció con un aumento significativo en el riesgo de requerir cirugía de revisión tanto en Medicare (odds ratio [OR], 2.76-3.26; P <.0001) como en seguros privados (OR, 2.53-2.87; P <.0001) poblaciones.

#### **Conclusiones**

Una sola inyección en el hombro dentro de un año antes de la RCR artroscópica no se asoció con un mayor riesgo de cirugía de revisión; sin embargo, la administración de 2 o más inyecciones se asoció con un riesgo sustancialmente mayor de cirugía posterior de revisión del manguito rotador (OR, 2.53-3.26). Aunque la causalidad no se puede establecer sobre la base de esta revisión de la base de datos, se recomienda precaución al considerar la inyección de corticosteroides en más de 1 hombro en pacientes con roturas del manguito rotador potencialmente reparables.

■ Enlace a texto completo: [https://www.arthroscopyjournal.org/article/S0749-8063\(18\)30664-9/fulltext](https://www.arthroscopyjournal.org/article/S0749-8063(18)30664-9/fulltext)

## **Comentario editorial: “Doctor, ¿está seguro de que la inyección de esteroides no dañará mi hombro?” Tal vez deberíamos dejar de inyectar corticosteroides y simplemente reparar esos manguitos rotadores**

*Editorial Commentary: “Doctor, Are You Sure the Steroid Injection Won’t Harm My Shoulder?” Perhaps We Should Stop Injecting Corticosteroids and Just Repair Those Rotator Cuffs*

**Mo Saffarini, M.Eng., M.B.A., F.R.S.M.**

### **Resumen**

El análisis de los registros del seguro indica que 2 o más inyecciones de corticosteroides antes de la reparación del manguito rotador podrían triplicar las probabilidades de revisión. La relación de causa y efecto no se puede determinar porque no está claro si los esteroides empeoran los resultados o se inyectan en los hombros que son peores para comenzar. Los estudios de registro no pueden ajustarse a los determinantes de pronóstico de la lesión y deben interpretarse con precaución para evitar privar a los pacientes de tratamientos seguros y simples para retrasar o eludir la cirugía. Los riesgos de los corticosteroides podrían mitigarse mediante la infiltración guiada radiográficamente y, en última instancia, mediante la reparación quirúrgica rápida en pacientes jóvenes antes del advenimiento de la infiltración grasa y la retracción del tendón.

■ **Enlace a texto completo:** [https://www.arthroscopyjournal.org/article/S0749-8063\(18\)30844-2/fulltext](https://www.arthroscopyjournal.org/article/S0749-8063(18)30844-2/fulltext)

## **Las inyecciones preoperatorias pueden ser una causa iatrogénica de Reoperación después de la reparación del manguito rotador artroscópico**

*Preoperative Injections May Be an Iatrogenic Cause of Reoperation After Arthroscopic Rotator Cuff Repair*

**Avinesh Agarwalla, B.S., Richard N. Puzitiello, B.S., Randy Mascarenhas, M.D., F.R.C.S.C., Shelby Sumner, M.P.H., Anthony A. Romeo, M.D., Brian Forsythe, M.D.**

### **Propósito**

Determinar si existe una asociación entre las inyecciones preoperatorias de hombro y las reoperaciones en pacientes sometidos a reparación artroscópica del manguito rotador (aRCR).

### **Métodos**

La base de datos de registros de pacientes PearlDiver fue revisada para pacientes asegurados por Humana que se sometieron a aRCR después de una inyección en el hombro. Se crearon dos grupos pareados: aRCR dentro de 1 año de inyección (n = 12,054) y aRCR sin inyección previa dentro de 1 año de cirugía (n = 12,054). Se evaluaron las tasas de reintervención dentro de los 3 meses, a los 3 a 6 meses y a los 6 a 12 meses después de la operación. El análisis estadístico se realizó con la prueba de square cuadrado.

### **Resultados**

La tasa de reoperación dentro de los 3 meses posteriores al procedimiento índice fue mayor en el grupo control (3.7% vs 3.1%, P = .01); sin embargo, de 3 a 6 meses después del procedimiento índice, la tasa de reoperación fue mayor en los pacientes que recibieron una inyección dentro de 1 año del procedimiento índice (1.8% vs 1.4%, P = .03). Durante los mismos intervalos, la tasa de revisión de la reparación del manguito rotador (RCR) dentro de los 3 meses posteriores al procedimiento índice fue mayor en el grupo control (2,9% frente a 2,6%) y la tasa de revisión RCR 3 a 6 meses después del procedimiento índice fue mayor en pacientes que recibieron una inyección dentro de 1 año del procedimiento de índice

(1.1% vs 0.9%); sin embargo, estos resultados no fueron estadísticamente significativos ( $P = .3$  y  $P = .8$ , respectivamente). La incidencia de revisión RCR (1.6% vs 1.1%; odds ratio, 1.4;  $P = .003$ ) e incidencia de descompresión subacromial (1.5% vs 1.1%; odds ratio, 1.3;  $P = .01$ ) 6 a 12 meses después de la El procedimiento índice fue significativamente mayor en los pacientes que recibieron una inyección dentro de 1 año antes de la cirugía.

#### Conclusiones

Las inyecciones preoperatorias en el hombro pueden aumentar el riesgo de revisión de la reparación artroscópica y descompresión subacromial hasta en un 150% en pacientes de 6 a 12 meses después de la cirugía índice en comparación con los pacientes que no recibieron una inyección preoperatoria. Sin embargo, el aumento absoluto en estos procedimientos de revisión es solo del 0,5%.

#### Nivel de evidencia

Nivel III, estudio comparativo.

■ **Enlace a texto completo:** [https://www.arthroscopyjournal.org/article/S0749-8063\(18\)30733-3/fulltext](https://www.arthroscopyjournal.org/article/S0749-8063(18)30733-3/fulltext)



### **Comentario editorial: no sea superficial en la vida o cuando se trata de la reparación desgarrada del manguito rotador del manguito**

*Editorial Commentary: Don't Be Superficial in Life or When It Comes to Delaminated Rotator Cuff Tear Repair*

**Sumant G. Krishnan, M.D.**

#### Resumen

Todas las roturas del manguito de los rotadores no son iguales, y cuando se trata de roturas deslaminadas, es vital identificar, reducir y reparar anatómicamente el lado articular. Independientemente de la técnica, la reparación de la capa articular del manguito es crucial para una reducción anatómica de la construcción sin tensión del lado articular del manguito, y su cápsula superior asociada es la reconstrucción capsular superior "biológica" definitiva.

■ **Enlace a texto completo:** [https://www.arthroscopyjournal.org/article/S0749-8063\(18\)30854-5/fulltext](https://www.arthroscopyjournal.org/article/S0749-8063(18)30854-5/fulltext)

## 7 CRITERIO DEL SERVICIO: Actitud ante la lesión del tendón del bíceps

Arthroscopy The Journal of Arthroscopic  
and Related Surgery

AANA | ARTHROSCOPY ASSOCIATION  
OF NORTH AMERICA

### **Comentario editorial: Tenotomía del hombro y bíceps versus tenodesis. La toma de decisiones quirúrgicas debe ser individualizada para cada paciente**

*Shoulder Biceps Tenotomy Versus Tenodesis Surgical Decision Making Must be Individualized for Each Patient*

Michael J. O'Brien, M.D.

#### Resumen

El tratamiento óptimo para las lesiones del tendón proximal del bíceps identificadas en el momento de la reparación artroscópica del manguito rotador sigue siendo un tema de debate. La decisión entre la tenotomía del bíceps y la tenodesis es una en la que probablemente nunca tendremos una respuesta clara. Los defensores de la tenotomía del bíceps y la tenodesis del bíceps citarán los pros y los contras de cada opción quirúrgica para respaldar el tratamiento de su elección. Varios metanálisis no han mostrado resultados superiores con ninguno de los tratamientos. El análisis de costos y la eficiencia quirúrgica pueden favorecer la tenotomía del bíceps, mientras que el posible desarrollo de una deformidad de Popeye, calambres en el bíceps y fuerza de supinación favorecen la tenodesis. El tratamiento quirúrgico de elección requiere una discusión informada y una toma de decisiones compartida entre el cirujano y el paciente para determinar las expectativas de los pacientes y maximizar los resultados quirúrgicos para cada paciente individual.

■ Enlace a texto completo: [https://www.arthroscopyjournal.org/article/S0749-8063\(21\)00237-1/fulltext](https://www.arthroscopyjournal.org/article/S0749-8063(21)00237-1/fulltext)