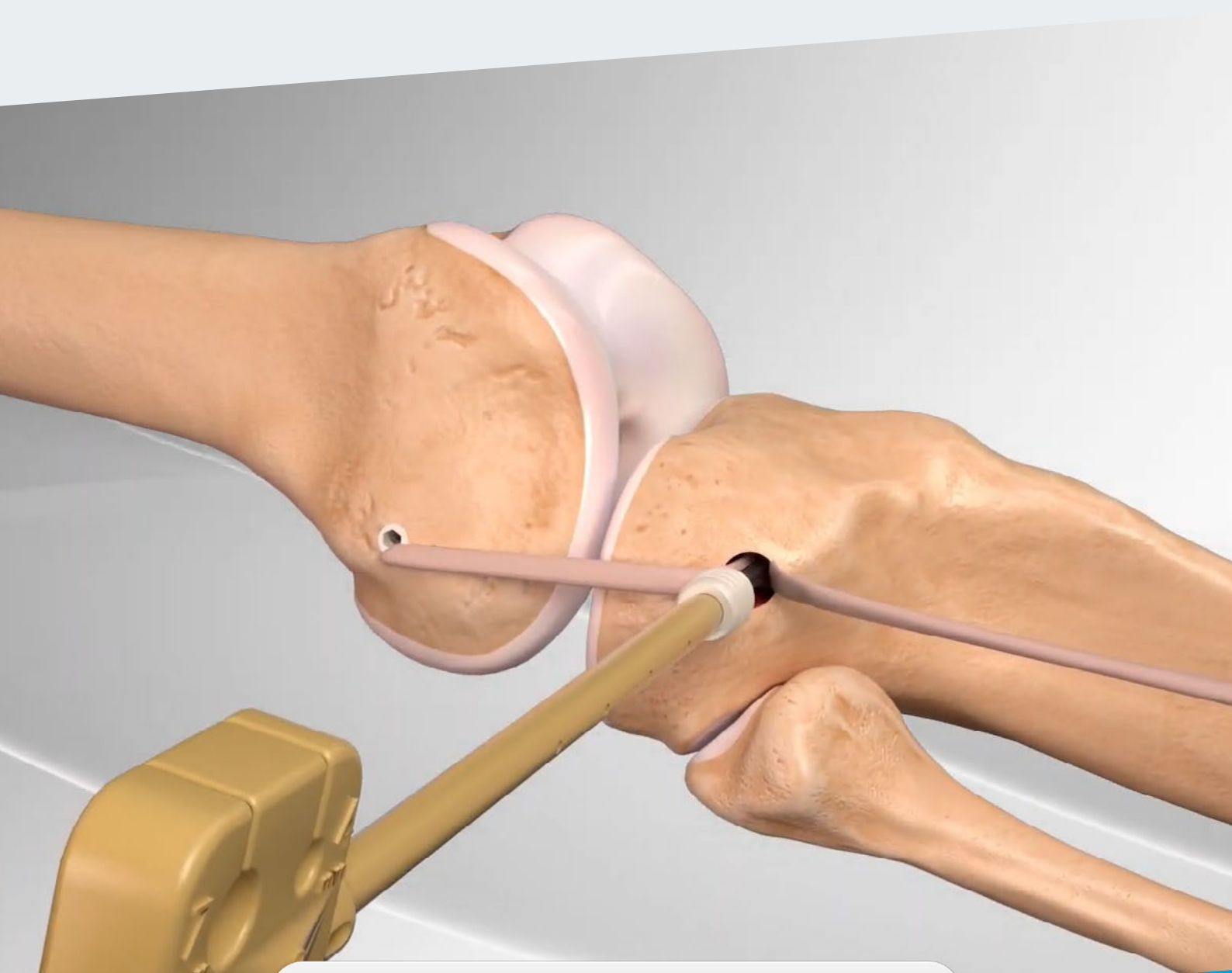

RipollyDePrado **FIFA** | MEDICAL CENTRE  
SportClinic OF EXCELLENCE

# **Crterios Médicos del Servicio sustentados por la bibliografía médica Ligamento anterolateral**

## ÍNDICE

- 1** | ¿Qué es el ligamento anterolateral?
- 2** | Reconstrucción.
  - 2.1** | Excepción en la reconstrucción.
- 3** | Técnica quirúrgica.

## CRITERIOS MÉDICOS DEL SERVICIO PARA EL TRATAMIENTO DE LA LESIÓN DE LIGAMENTO ANTEROLATERAL SUSTENTADOS POR LA BIBLIOGRAFÍA MÉDICA

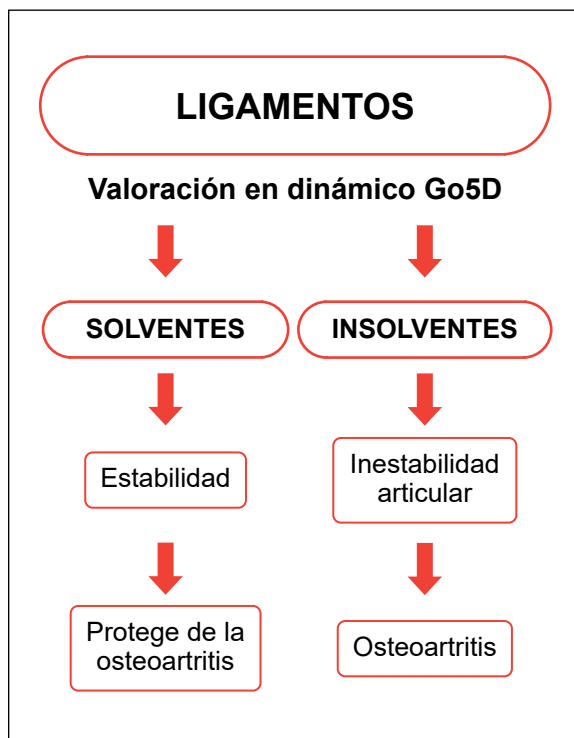
El ligamento antero lateral es una estructura fibrosa situada en la porción anterior y externa de la articulación, cuya misión principal es contribuir a la estabilidad rotacional de la rodilla.

El doctor Paul Segond reportó la existencia de esta banda fibrosa, que se tensaba durante la rotación interna forzada de la rodilla. Así mismo quedó definido el signo de Segond, que consiste en un arrancamiento periostio que es visible radiológicamente en el borde antero lateral de la rodilla, cuando se produce la rotura del ligamento.

En nuestro servicio, donde habitualmente empleamos tendón rotuliano H-T-H, para la reparación del ligamento cruzado anterior, no reconstruimos sistemáticamente en ligamento antero lateral.

En los casos, en los que tratamos reconstrucciones de plastias fallidas del ligamento, valoramos su reconstrucción siempre que el pivot shift sea positivo y en consecuencia detectemos una inestabilidad rotacional antero lateral clara.

## DIAGNÓSTICO DE CERTEZA BIOMECÁNICO GO5D



[Ver vídeo](#)



[Ver dossier explicativo](#)

## Conceptos actuales en el diagnóstico de la lesión ligamentosa

- 1 Historia clínica.
- 2 Exploración clínica.
- 3 Pruebas complementarias de imagen.
- 4 Diagnóstico de certeza biomecánico Go5D.

# 1

## CRITERIO DEL SERVICIO: ¿Qué es el ligamento anterolateral?

El ligamento anterolateral es un refuerzo capsular situado en la esquina anteroexterna de la rodilla.

### El complejo anterolateral y el ligamento anterolateral de la rodilla

*The Anterolateral Complex and Anterolateral Ligament of the Knee.*

**Volker Musahl, MD**

#### Resumen

No existe consenso sobre la mejor estrategia de tratamiento para las lesiones anterolaterales de rodilla. Se necesitan estudios adicionales para determinar cuál de estas lesiones cura y qué características de la lesión pueden afectar la rodilla rotatoria. Sin embargo, informaron osteoartritis moderada o grave en el 71% de los pacientes a una media de 24 años después de la reconstrucción LET y ACL, en comparación con el 16% de los pacientes que se sometieron a la reconstrucción aislada de ACL.

Al menos un estudio ha demostrado que agregar LET a la reconstrucción del LCA puede reducir la incidencia de cambio de pivote positivo después de la operación.<sup>32</sup> Sin embargo, un estudio separado informó un cambio de pivote persistente en 8.4% de los pacientes.

El complejo anterolateral de la rodilla consiste en el ITB con sus componentes profundos, como la capa capsulo-ósea y las fibras de Kaplan, y la cápsula anterolateral, incluido el ligamento capsular del tercio medio. Aunque este ligamento se describió recientemente como ALL, el ligamento capsular del tercio medio y la capa capsulo-ósea han sido bien documentados en la literatura ortopédica.

### Resolviendo el misterio del Ligamento Anterolateral

*Solving the Mystery of the Antero Lateral Ligament*

#### Conclusión

Se encontró que el ALL era un soporte distinto estructura anatómica en el aspecto anterolateral del ser humano rodilla. Hay una alta incidencia de lesiones ALL en lesiones de LCA que causa cambio de pivote de alto grado. La reconstrucción de TODO junto con el de ACL podría conducir a una disminución en la nueva lesión tarifas. Las descripciones anatómicas y la morfometría de ALL puede ser de gran valor para los cirujanos ortopédicos en la realización. Una cirugía reconstructiva más eficaz de LCA.

### El complejo anterolateral y el ligamento anterolateral de la rodilla

*The Anterolateral Complex and Anterolateral Ligament of the Knee.*

#### Resumen

Las estructuras anterolaterales de la rodilla han cosechado recientemente considerable interés con respecto a su papel en la inestabilidad rotatoria de la rodilla relacionado con desgarros del ligamento cruzado anterior. Cruzado anterior aislado la reconstrucción del ligamento no siempre puede restaurar la estabilidad rotatoria de la rodilla. En estos pacientes, procedimientos adicionales, como lateral reconstrucción o tenodesis, puede estar indicada. La anatomía de la estructura anterolaterales de la rodilla ha sido bien descrita.

Los estudios histológicos y anatómicos han reportado hallazgos contradictorios con respecto a la presencia de un ligamento discreto. El papel biomecánico de la cápsula anterolateral en la restricción de la rotación tibial interna ha sido descrito como insignificante. El cuerpo de investigación existente sobre las estructuras anterolaterales de la rodilla proporciona información sobre la composición del complejo anterolateral de la rodilla.

## 2 CRITERIO DEL SERVICIO: Reconstrucción

### COMENTARIO DEL DR. RIPOLL

Cuando a la lesión del ligamento cruzado anterior se une la del complejo anterolateral, puede perderse el control de la rotación interna de la rodilla produciéndose una subluxación anterior de la misma (especialmente cuando realizamos giros en relación con el frenado de la carrera).

Cuando este hecho es evidente clínicamente, la reconstrucción del LCA puede no resolver por completo el problema de estabilizar la rodilla. Por tanto, añadiríamos la reconstrucción del ligamento anterolateral cuya finalidad es controlar la rotación interna forzada de la rodilla.

Arthroscopy The Journal of Arthroscopic and Robotic Surgery AANA | ARTHROSCOPY ASSOCIATION OF NORTH AMERICA

### La tenodesis extraarticular lateral combinada o la reconstrucción del ligamento anterolateral combinado y la reconstrucción del ligamento cruzado anterior mejoran los resultados en comparación con la reconstrucción aislada para el desgarro del ligamento cruzado anterior: un metaanálisis en red de ensayos controlados aleatorios

*Theodore B. Shybut, M.D.*

#### Objetivo

Realizar un metaanálisis en red (NMA) que compare los resultados de ensayos controlados aleatorios (ECA) entre pacientes que se sometieron a una reconstrucción aislada del ligamento cruzado anterior (LCA) o a una tenodesis extraarticular lateral (LET) combinada o a una reconstrucción del ligamento anterolateral (ALLR).

#### Métodos

Se incluyeron ECA que compararon la reconstrucción aislada del LCA y la LET o la ALLR combinadas con un seguimiento mínimo de 12 meses. Se excluyeron los estudios que utilizaron la técnica de doble paquete. La evaluación de resultados incluyó el número de cambios de pivote positivos, la cantidad de traslación tibial anterior y las puntuaciones subjetivas, Tegner y Lysholm del Comité Internacional de Documentación de la Rodilla (IKDC). Se evaluaron el NMA bayesiano y la superficie bajo el área de clasificación acumulada (SUCRA).

#### Resultados

En este estudio se incluyeron un total de 1077 pacientes de 11 ECA. En NMA, los cocientes de probabilidades (OR) de cambio de pivote positivo fueron significativamente más bajos en ACL + ALLR (OR: 0,17; IC del 95 %: 0,027-0,67)

que en la reconstrucción aislada de ACL, pero no hubo diferencias entre ACL + ALLR y ACL + LET. No hubo diferencias significativas en la traslación tibial anterior entre las técnicas, pero las puntuaciones subjetivas IKDC y de Lysholm de ACL + ALLR y ACL + LET fueron significativamente más altas que las de la reconstrucción aislada de ACL. ACL + ALLR fueron los más preferidos en términos de desplazamiento del pivote residual, traslación tibial anterior y puntajes subjetivos IKDC (SUCRA = 88,2 %, 86,4 % y 93,1 %, respectivamente). Los procedimientos laterales adicionales dieron como resultado un riesgo significativamente menor de fracaso del injerto (OR: 0,27; IC del 95 %: 0,1–0,71) que la reconstrucción aislada del LCA.

### Conclusiones

Se encontró que ACL + ALLR tuvo resultados significativamente mejores en términos de estabilidad rotacional de la rodilla y tasa de fracaso del injerto que las reconstrucciones de LCA aisladas, pero los resultados clínicos fueron inciertos después de un seguimiento mínimo de 12 meses. Considerando la mayor probabilidad de obtener una mejor estabilidad rotacional de la rodilla en esta NMA, se encontró que ACL + ALLR es la técnica preferida para los pacientes con lesión de LCA.

■ Enlace al texto original: [https://www.arthroscopyjournal.org/article/S0749-8063\(22\)00776-9/fulltext](https://www.arthroscopyjournal.org/article/S0749-8063(22)00776-9/fulltext)



## **Comentario editorial: La reconstrucción del ligamento cruzado anterior por sí sola no es suficiente en las lesiones anterolaterales complejas: el aumento extraarticular (tenodesis extraarticular lateral [LET] o reconstrucción de ligamento anterolateral [ALL]) permite a los cirujanos indicar que está apretado (LET) o justo (ALL) sobre una base de caso por caso**

Theodore B. Shybut, M.D.

### Resumen

El aumento extraarticular se ha convertido en una consideración esencial en la cirugía contemporánea de reconstrucción del ligamento cruzado anterior (LCA). Aún no se conoce el veredicto sobre el procedimiento de aumento extraarticular de elección para acompañar la cirugía del LCA en el tratamiento de la inestabilidad rotatoria anterolateral. La reconstrucción del ligamento anterolateral y la tenodesis extraarticular lateral) son 2 métodos comunes con datos de resultados clínicos para respaldar su uso. Ambos procedimientos han demostrado eficacia clínica en la reducción de la tasa de desgarro recurrente del LCA/inestabilidad recurrente de la rodilla. Los estudios de biomecánica hasta la fecha han llegado a conclusiones variadas; sin embargo, un creciente cuerpo de investigación que incluye el estudio discutido aquí sugiere que ambos procedimientos mejoran la estabilidad en el contexto del tratamiento quirúrgico de la inestabilidad rotatoria anterolateral, mientras que la reconstrucción del LCA por sí sola no es suficiente en el contexto de una lesión del complejo anterolateral.

Sugiero que los cirujanos consideren cuidadosamente cuándo aumentar la cirugía de LCA con un procedimiento extraarticular y sientan que hay lugar para ambos procedimientos. Cuando se indica una restricción adicional, recomiendo la tenodesis extraarticular lateral. Cuando las demandas atléticas del paciente pueden ser menores y está indicado un procedimiento menos invasivo, mi preferencia es el aumento del ligamento anterolateral de la reconstrucción del LCA.

■ Enlace al texto original: [https://www.arthroscopyjournal.org/article/S0749-8063\(21\)00768-4/fulltext](https://www.arthroscopyjournal.org/article/S0749-8063(21)00768-4/fulltext)

## **Comentario editorial: La tenodesis extraarticular lateral reduce las tasas de reruptura del injerto del ligamento cruzado anterior: la técnica adecuada del ligamento cruzado anterior y la tenodesis extraarticular lateral es vital para prevenir complicaciones**

*Andy Williams, M.B., B.S., F.R.C.S., F.R.C.S.(Orth.), F.F.S.E.M.(UK)*

### **Resumen**

La tenodesis extraarticular lateral (LET) reduce las tasas de ruptura del injerto del ligamento cruzado anterior (LCA) en pacientes de alto riesgo. Creo en la LET relacionada con la banda iliotibial (ITB) para restringir la inestabilidad rotatoria anterolateral (ALRI) en el LCA lesionado y reconstruido, y no en el "ligamento anterolateral" o técnicas relacionadas. Sin embargo, el potencial de conflicto de un túnel femoral Lemaire LET modificado con un túnel femoral ACL es más alto de lo apreciado, y existe el riesgo de daño iatrogénico del injerto ACL o compromiso de la fijación. Para MacIntosh LET, utilicé una grapa para fijar una tira de ITB (dejada unida distalmente al tubérculo de Gerdy) en la metafisis femoral lateral. Los dientes de la grapa están proximales al túnel femoral del LCA y la fijación, por lo que no puede haber conflicto. Para la LET de Lemaire modificada, el injerto ITB (se toma profundamente en el LCL) y se fija en el "punto de Lemaire" en el fémur lateral (proximal y posterior a la inserción femoral del LCL). Para la fijación, utilicé un ancla de sutura de 15 mm de longitud, lo suficientemente corta para evitar conflictos. Supongo que la fijación es menos fuerte con las suturas, por lo que los 2-3 cm del injerto ITB proximal a la sutura se giran distalmente sobre el LCL y se suturan a sí mismos. Esto crea un contorno engrosado en la parte lateral de la rodilla, pero excelentes resultados clínicos. Finalmente, recomiendo la posición del haz anteromedial (AMB) para el túnel femoral, ya que en mi experiencia con jugadores profesionales de fútbol, el uso de la posición "anatómica" central aumenta las tasas de reruptura del injerto de LCA. Además, la posición "anatómica" del túnel femoral da como resultado una trayectoria más plana, lo que aumenta el riesgo de conflicto con un túnel LET (o daño físico lateral en pacientes con cartílagos de crecimiento abiertos).

■ **Enlace al texto original:** [https://www.arthroscopyjournal.org/article/S0749-8063\(21\)01047-1/fulltext](https://www.arthroscopyjournal.org/article/S0749-8063(21)01047-1/fulltext)

## **Lesión del ligamento cruzado anterior y el complejo anterolateral de la rodilla: importancia en la inestabilidad rotatoria de la rodilla**

*Anterior Cruciate Ligament Injury and the Anterolateral Complex of the Knee—Importance in Rotatory Knee Instability.*

**Elan J Golan & Robert Tisherman & Kevin Byrne & Theresa Diermeier & Ravi Vaswani & Volker Musahl**

### **Resumen**

El aumento del ALC, con LET, se ha realizado a nivel mundial durante más de 30 años. Este procedimiento puede disminuir la rotación e inestabilidad de la rodilla, pero los estudios a largo plazo han encontrado poca diferencia en los resultados informados por los pacientes, la osteoartritis o la reconstrucción del LCA falla con la adición de LET. Se necesita más investigación para aclarar las indicaciones para el uso clínico de pro basado en ALC.

## **Comentario editorial: TODOS de acuerdo: los resultados de reconstrucción del ligamento cruzado anterior deben mejorarse y los procedimientos extraarticulares tienen un papel esencial**

*Let's ALL Agree—Anterior Cruciate Ligament Reconstruction Outcomes Need to Be Improved and Extra-Articular Procedures Have an Essential Role*

**Bertrand Sonnery-Cottet, M.D. Adnan Saithna, M.D. (Editorial Board)**

Estamos unidos como una comunidad ortopédica en el intento de mejorar los resultados de la reconstrucción del ligamento cruzado anterior (LCA). Las tasas de ruptura del injerto del 10% al 28% se informan en poblaciones de alto riesgo, la reoperación por indicaciones no relacionadas con la ruptura del injerto se informa en el 18% al 26%, y solo del 50% al 65% de los atletas recreativos vuelven a su nivel previo a la lesión. de deportes. Numerosos grupos en todo el mundo han publicado estudios que proporcionan evidencia que demuestra la eficacia clínica significativa de la tenodesis extraarticular lateral para mejorar los resultados de la cirugía de LCA. Finalmente, las reducciones en las tasas de ruptura del injerto de LCA aumentadas con ligamento anterolateral o una reconstrucción modificada de Lemaire parecen ser ampliamente comparables. En nuestras manos, el ligamento anterolateral puede provocar menos eventos adversos.

■ **Enlace al texto original:** [https://www.arthroscopyjournal.org/article/S0749-8063\(20\)30279-6/fulltext](https://www.arthroscopyjournal.org/article/S0749-8063(20)30279-6/fulltext)

## **La reconstrucción del ligamento anterolateral unido a la reconstrucción del ligamento cruzado anterior mejora la estabilidad de la rodilla**

*Anterolateral ligament reconstruction improves knee stability alongside anterior cruciate ligament.*



## 2.1 Excepción en la reconstrucción.

### COMENTARIO DEL DR. RIPOLL

No en todas las reconstrucciones del LCA es necesario añadir el gesto de reconstrucción del ligamento anterolateral cuando no existe un déficit claro del control de la rotación interna de la rodilla, no estando presente en la exploración clínica la maniobra del pivot shift positivo y especialmente en aquellas rodillas donde se ha practicado una plastia HTH con tendón rotuliano suficientemente inclinada.

## No hay diferencia en los resultados funcionales cuando se agrega tenodesis extraarticular lateral a la reconstrucción del ligamento cruzado anterior en pacientes jóvenes activos: el estudio de estabilidad

*No difference in functional outcomes when lateral extra-articular tenodesis is added to anterior cruciate ligament reconstruction in young active patients: the stability study.*

Alan Getgood, MD

### Propósito

Evaluar los resultados funcionales de los pacientes incluidos en el estudio de estabilidad ensayo controlado aleatorio que compara la reconstrucción del ligamento cruzado anterior (ACLR) sola con ACLR con tenodesis extraarticular lateral (LET) a los 6, 12 y 24 meses después de la operación.

### Métodos

Seiscientos dieciocho pacientes sometidos a ACLR, todos menores de 25 años que volvieron a practicar deportes de contacto o mostraban signos de laxitud rotatoria de alto grado o laxitud ligamentosa generalizada, fueron asignados aleatoriamente para recibir ACLR solo o ACLR más LET. Un total de 356 de estos pacientes fueron asignados al azar en los centros que participan en las evaluaciones funcionales. Nuestro resultado primario fue el índice de simetría de extremidades, calculado utilizando una serie de pruebas de 4 saltos a los 6, 12 y 24 meses después de la operación. Las medidas de resultado secundarias incluyeron dolor, función informada por el paciente y pruebas de fuerza isocinética.

### Resultados

No se encontraron diferencias estadísticamente significativas en la proporción de pacientes que no estaban dispuestos o no estaban dispuestos a completar la prueba de salto en ACLR solo o ACLR con grupo LET a los 6 meses (40 frente a 40 respectivamente;  $P = 1,00$ ), 12 meses (25 frente a 27;  $P = .76$ ) y 24 meses (21 vs 23;  $P = .87$ ). De los que completaron la prueba de salto, no hubo diferencias estadísticamente significativas entre los grupos en el índice de simetría de extremidades a los 6, 12 o 24 meses. La función autoinformada (puntaje funcional de la extremidad inferior) favoreció significativamente al grupo de ACLR solo a los 3 ( $P = .01$ ) y 6 meses ( $P = .02$ ) postoperatorio pero fue similar a los 12 meses postoperatorio. Las puntuaciones de dolor (P4) también mostraron una diferencia estadísticamente significativa a favor del grupo de ACL solo, pero esto también se resolvió a los 6 meses. El par máximo del cuádriceps ( $P = .03$ ) y la potencia promedio ( $P = .01$ ) también fueron significativamente diferentes a favor del grupo de ACLR solo a los 6 meses después de la operación; sin embargo, estos fueron similares entre los grupos a los 12 meses después de la operación ( $P = .11$  y  $P = .32$ , respectivamente).

### Conclusiones

La adición de un LET a ACLR produce un aumento leve del dolor, una reducción leve en la fuerza del cuádriceps y una recuperación funcional subjetiva reducida hasta 6 meses después de la operación. Sin embargo, estas diferencias no tienen ningún impacto en la función objetivo medida por el índice de simetría de la extrema prueba de salto.

■ Enlace al texto original: [https://www.arthroscopyjournal.org/article/S0749-8063\(20\)30156-0/fulltext](https://www.arthroscopyjournal.org/article/S0749-8063(20)30156-0/fulltext)

### 3 CRITERIO DEL SERVICIO: Técnica quirúrgica

La reconstrucción del ligamento anterolateral la realizamos en la actualidad por una técnica **mínimamente invasiva** que no añade prácticamente dificultad alguna a la rehabilitación de una reconstrucción aislada del ligamento cruzado anterior.

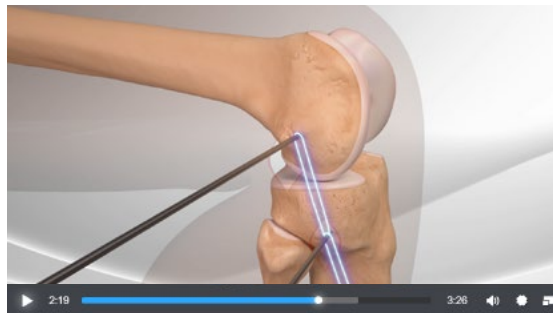## Reconstrucción mínimamente invasiva del ligamento anterolateral

*Minimally Invasive Anterolateral Ligament Reconstruction of the Knee.*

*Patrick A. Smith, M.D., and Jordan A. Bley, B.A.*

#### Resumen

Los desgarros del ligamento cruzado anterior (LCA) se encuentran entre las lesiones de rodilla más comunes y se han descrito múltiples técnicas reconstructivas. Sin embargo, los estudios informan con frecuencia una incapacidad para duplicar la función nativa y dinámica de la rodilla, particularmente en rotación. Esta laxitud articular residual que ocasionalmente sigue a una reconstrucción del LCA puede causar más problemas después de la intervención quirúrgica, incluidos desgarros de menisco y, en especial, cambios osteoartríticos tardíos. Además, los nuevos desgarros del injerto de LCA son una preocupación, particularmente en pacientes jóvenes. Aunque estas secuelas no deseadas de la reconstrucción del LCA podrían ser un subproducto de métodos de reconstrucción del LCA insuficientes relacionados con la colocación del injerto o problemas con la curación y la biología del injerto, también es posible que la falta de tratamiento adicional de las estructuras extraarticulares laterales después de la lesión del LCA podría jugar un papel importante. un papel en la laxitud residual de la rodilla afectada. El propósito de este artículo es mostrar una técnica mínimamente invasiva para la reconstrucción del ligamento anterolateral extraarticular.



Arthrex - Reconstrucción del Ligamento Anterolateral