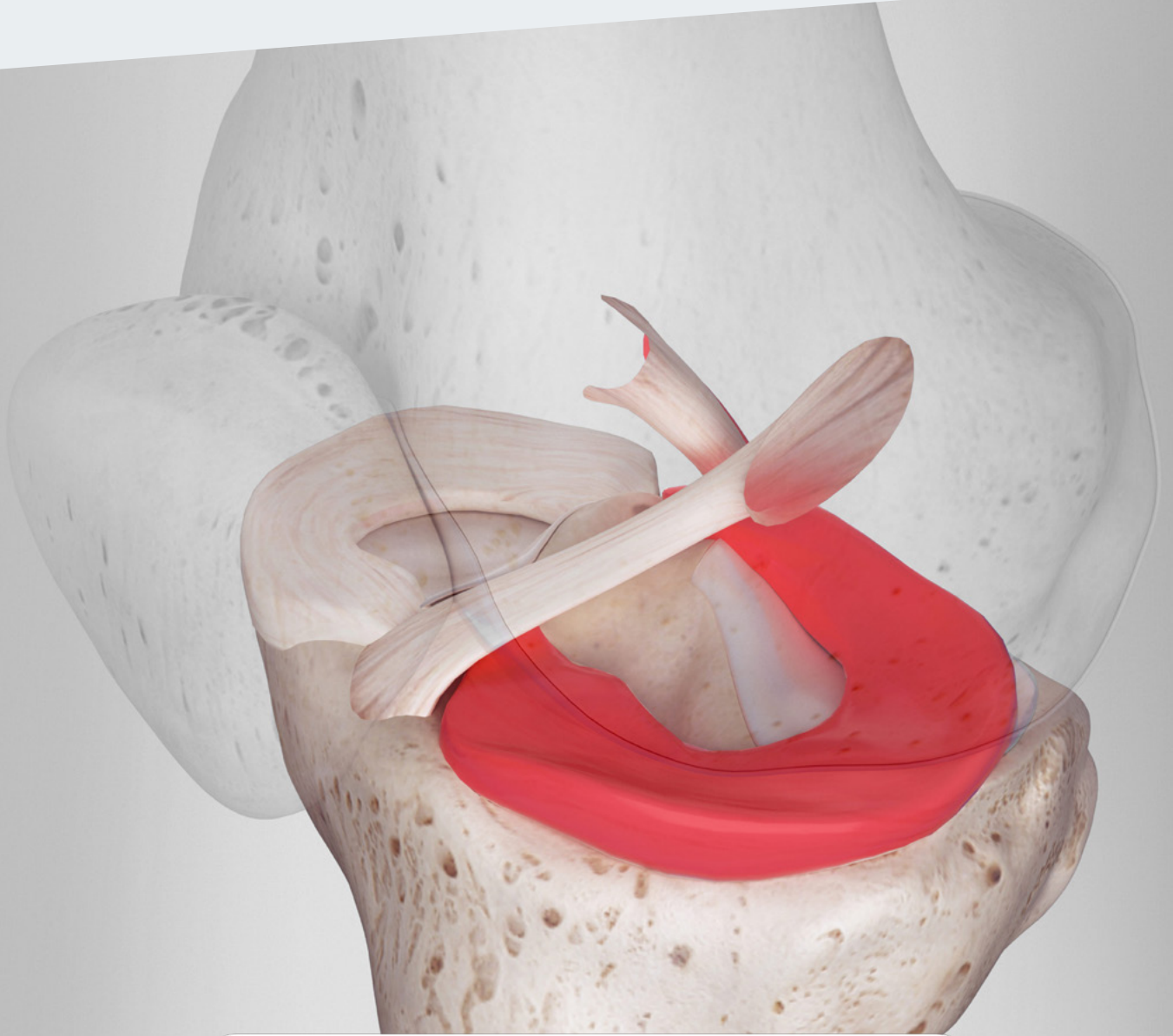

RipollyDePrado **FIFA** | MEDICAL CENTRE
SportClinic OF EXCELLENCE

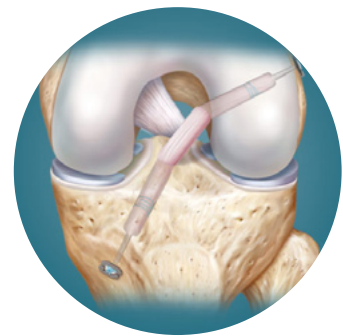
Criteria Médicos del Servicio sustentados por la bibliografía médica

Menisco

La rodilla se comporta como un órgano

La **rodilla** está formada por un conjunto de tejidos (**hueso, cartílago, membrana sinovial, meniscos y ligamentos**) que cumplen una determinada función. Estos tejidos **están interrelacionados** y dependen unos de otros.

El **punto clave** de nuestros tratamientos es la **preservación del cartílago articular**, tejido que permite que los huesos deslicen unos sobre otros sin apenas desgaste. Cuando se lesiona, es incapaz de cicatrizar y regenerarse por sí mismo. En consecuencia, nuestro objetivo es prevenir su deterioro conservando su amortiguación (meniscos) y la estabilidad articular (ligamentos). Por tanto, debemos actuar antes de que el cartílago resulte afectado.



Su función

Protegen el Ligamento Cruzado Anterior amortiguando impactos y aumentando la congruencia y la estabilidad articular.



Evaluación por un experto

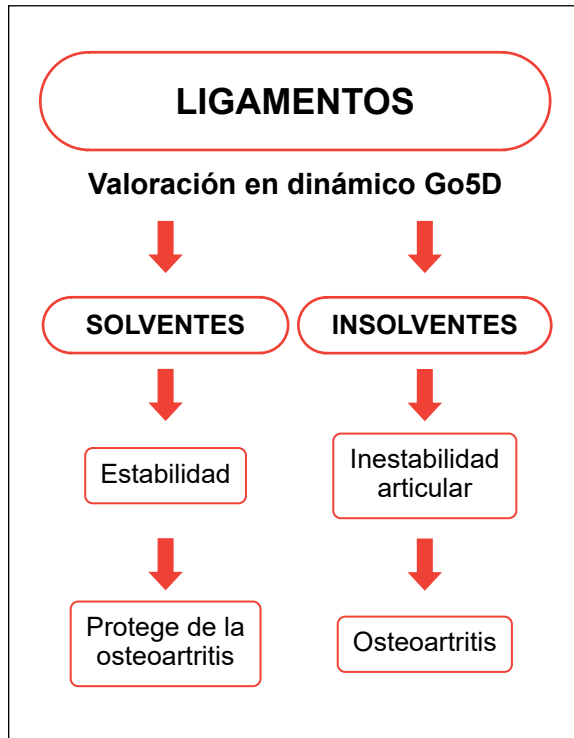
Son de difícil reparación por tener una vascularización pobre.



Tratamiento

En jóvenes se realiza la sutura precoz, mientras que en adultos la tendencia es hacia un tratamiento conservador.

DIAGNÓSTICO DE CERTEZA BIOMECÁNICO GO5D



[Ver vídeo](#)



[Ver dossier explicativo](#)

Conceptos actuales en el diagnóstico

- 1 Historia clínica.
- 2 Exploración clínica.
- 3 Pruebas complementarias de imagen.
- 4 Diagnóstico de certeza biomecánico Go5D.

ÍNDICE

- 1 | Fisiopatología: osteoartritis postmenisectomía.**
- 2 | ¿Cuándo está indicada una sutura meniscal?**
 - 2.1 |** La sutura meniscal debe realizarse antes de que trascurren 12 semanas desde la lesión.
 - 2.2 |** Factores predictivos de la tasa de éxito de la sutura meniscal.
 - 2.3 |** Cuando la sutura meniscal está bien indicada, los resultados son excelentes.
 - 2.4 |** La sutura meniscal en contraposición a la menisectomía produce una protección decisiva del cartílago articular de la rodilla que retarda la aparición de osteoartritis.
 - 2.5 |** Técnicas quirúrgicas.
 - 2.6 |** Influencia de la edad en la reparación meniscal.
 - 2.7 |** Sutura meniscal en el adulto joven
 - 2.8 |** El papel de las células mesenquimales en la reparación meniscal.
- 3 | Menisco discoideo.**
- 4 | Trasplante meniscal.**
 - 4.1 |** Resultados y seguimiento a largo plazo.
 - 4.2 |** ¿Qué es? Indicaciones y posibles complicaciones.
 - 4.2.1 |** Indicaciones en mayores de 50 años.
 - 4.3 |** Grados de osteoartritis.
 - 4.4 |** ¿Es posible volver al deporte después de un trasplante meniscal?
 - 4.5 |** Técnica vía artroscópica.

1 CRITERIO DEL SERVICIO: Fisiopatología: osteoartritis por meniscectomía

Los meniscos son los principales protectores del cartílago articular. Su extirpación conduce, en mayor o menor medida, al deterioro del cartílago de la articulación y a la aparición de la osteoartritis temprana. Este hecho afecta más especialmente a las meniscectomías del menisco externo.

Arthroscopy The Journal of Arthroscopic and Related Surgery AANA ARTHROSCOPY ASSOCIATION OF NORTH AMERICA

Comentario editorial: La reparación de meniscos, cuando es posible, es mejor para los pacientes que la meniscectomía

Steven DeFroda, M.D., M.Eng.

Resumen

A los pacientes no les va tan bien después de la meniscectomía como después de la reparación. Aunque salvar el menisco no siempre es fácil y la tasa de éxito de la reparación no es del 100 %, la reparación, cuando es posible, sigue siendo la mejor opción para los pacientes a largo plazo. Las tasas de reparación de meniscos están aumentando, especialmente en pacientes más jóvenes, pero no son lo suficientemente altas. Investigaciones recientes han demostrado que más del 95 % de los procedimientos meniscales son meniscectomías parciales. Las técnicas quirúrgicas y la instrumentación mejoradas, así como un aumento continuo en la comprensión de la importancia de la reparación, están conduciendo a un aumento en las tasas de reparación de meniscos. Preservar tanto menisco como sea posible y con la mayor frecuencia posible.

■ **Enlace al texto original:** [https://www.arthroscopyjournal.org/article/S0749-8063\(22\)00372-3/fulltext](https://www.arthroscopyjournal.org/article/S0749-8063(22)00372-3/fulltext)

Arthroscopy The Journal of Arthroscopic and Related Surgery AANA ARTHROSCOPY ASSOCIATION OF NORTH AMERICA

Resultados 20 años después de la meniscectomía en pacientes de 50 a 70 años

Outcomes at 20 Years After Meniscectomy in Patients Aged 50 to 70 Years.

Alessandro Aprato, Luisangelo Sordo, Angelo Costantino, Luigi Sabatini, Luca Barberis, Diego Testa, Alessandro Massè

Objetivo

Informar los resultados de la meniscectomía artroscópica (AM) a los 20 años de seguimiento a través del tiempo / tasa de conversión a reemplazo total de rodilla (TKR) y Knee Injury and Osteoarthritis Outcome Score (KOOS), enfocándose en la detección de variables predictoras específicas para estos resultados, en pacientes de 50 a 70 años.

Métodos

Se realizó un estudio retrospectivo de 289 pacientes, con edades de 50 a 70 años al momento de la cirugía, con diagnóstico de desgarro degenerativo de menisco sometidos a meniscectomía artroscópica. Recolectamos los siguientes datos basales: edad, sexo, menisco lesionado (medial, lateral o ambos), alineación de la rodilla, osteoartritis (OA), lesión asociada identificada durante la artroscopia y procedimiento asociado realizado durante la artroscopia. A los 20 años de

seguimiento, recopilamos la tasa y el momento de la conversión de TKR y evaluamos los resultados clínicos con KOOS.

Resultados

El sexo femenino ($p < 0,01$), la edad avanzada ($p < 0,01$), la meniscectomía lateral ($p = 0,02$), la mala alineación ($p = 0,03$) y la lesión condral avanzada ($p < 0,01$) resultaron ser significativamente relacionados con TKR subsiguientes. No se encontró una correlación significativa entre la cantidad de resección y la TKR posterior ($p = 0,26$). Los factores predictores negativos para obtener puntuaciones KOOS iguales o superiores a las ajustadas por edad y sexo fueron la edad de 60 a 70 años en el momento de la AM ($p = 0,03$) y la meniscectomía lateral ($p = 0,02$).

Conclusiones

Informamos una tasa de conversión del 15,7% a los 20 años de AM a TKR y un tiempo medio entre cirugías de 7 años. La TKR posterior en los 20 años posteriores a la mañana por desgarros degenerativos de menisco se asoció significativamente con OA preoperatoria y lesión condral (Kellgren Lawrence 2; Outerbridge > 2), meniscectomía lateral, edad en el momento de la cirugía, sexo femenino y mala alineación. Además, la edad > 60 años, la meniscectomía lateral y la reconstrucción concurrente del ligamento cruzado anterior fueron predictores negativos de malos resultados clínicos a los 20 años.

■ Enlace al texto original: [https://www.arthroscopyjournal.org/article/S0749-8063\(20\)31054-9/fulltext](https://www.arthroscopyjournal.org/article/S0749-8063(20)31054-9/fulltext)



¿Podemos predecir el resultado clínico de la artroscopia de meniscectomía parcial? Una revisión sistemática

Can we predict the clinical outcome of arthroscopic partial meniscectomy? A systematic review

Susanne M Eijgenraam, Max Reijman, Sita M A Bierma-Zeinstra, Daan T van Yperen, Duncan E Meuffels

Resumen

Tras examinar 32 estudios, los autores concluyeron que, a medio y largo plazo, las meniscectomías conducían a osteoartritis y peores resultados clínicos.



Comentario editorial: La meniscectomía parcial artroscópica no es un tratamiento de primera línea para el desgarro degenerativo del menisco: ¿meniscectomizar o no meniscectomizar?

Joan C. Monllau, M.D., Ph.D.

Resumen

Una rodilla dolorosa con un desgarro degenerativo de menisco es un problema bastante común en el paciente de mediana edad. La meniscectomía parcial artroscópica se usa con demasiada frecuencia para aliviar el dolor y parece funcionar a corto plazo. Sin embargo, la meniscectomía parcial artroscópica no garantiza el éxito, sobre todo a largo plazo, sobre todo en pacientes con mayores grados de osteoartritis, pacientes mayores de 60 años, pacientes del sexo femenino, pacientes con mala alineación y pacientes sometidos a meniscectomía lateral. Se necesita una mejor ciencia para recomendar la meniscectomía artroscópica en esos casos.

■ Enlace al texto original: [https://www.arthroscopyjournal.org/article/S0749-8063\(21\)00050-5/fulltext](https://www.arthroscopyjournal.org/article/S0749-8063(21)00050-5/fulltext)

Comentario editorial: El tratamiento quirúrgico de las lesiones degenerativas del menisco es un tratamiento de segunda, pero no de primera línea

Romain Seil, M.D., Ph.D. Christophe Jacquet, M.D. Philippe Beaufils, M.D, Ph.D.

Resumen

La progresión de 20 años de la osteoartritis (OA) después de la meniscectomía parcial artroscópica (MPA) en pacientes de entre 20 y 70 años conlleva un riesgo a largo plazo de conversión a artroplastia total de rodilla del 15,7%. Los predictores negativos en el momento de la cirugía son el grado de OA de la rodilla, la meniscectomía lateral, la edad en el momento de la cirugía y la mala alineación. Esto confirma la evolución de la historia natural de la artrosis de rodilla, pero lo más importante es que proporciona argumentos para restringir aún más las indicaciones de APM en las lesiones degenerativas del menisco (LMD). Una mejor comprensión de las consecuencias de la APM para los LMD permite limitar cada vez más las indicaciones de este procedimiento, haciéndolo pertinente y eficiente. En los últimos años, el número de APM ha ido disminuyendo en varios países. Esta reducción requirió que muchos cirujanos se sometieran a un cambio de paradigma. Este cambio no puede ser inducido por un anatema, sino por programas educativos y pautas basadas en un amplio consenso de las comunidades quirúrgicas, como el Proyecto Europeo de Consenso de Meniscos de 2016 iniciado por la Sociedad Europea de Traumatología Deportiva, Cirugía de Rodilla y Artroscopia (ESSKA). Proporcionó un marco de referencia para el manejo de los LMD, basado tanto en la literatura científica como en la opinión equilibrada de los expertos. El algoritmo de decisión propuesto introdujo la APM no como tratamiento de primera línea, sino de segunda línea, de los LMD en pacientes sintomáticos. Una encuesta reciente presentada a principios de este mes en la conferencia internacional "The Meniscus" entre los miembros de ESSKA mostró que la mayoría de los 460 encuestados estaban familiarizados con el consenso de ESSKA y que el 66% de ellos cambió su práctica después de su publicación. Los cambios de paradigma llevan tiempo. La historia de la reparación del menisco mostró que se necesitan muchos años para desarrollar la práctica médica y quirúrgica. Y hay una buena razón para ello. No están de moda los paradigmas que van y vienen con las estaciones. Las comunidades médicas y ortopédicas deben hacer las cosas bien mejorando la ciencia clínica y equilibrando las discusiones.

■ Enlace al texto original: [https://www.arthroscopyjournal.org/article/S0749-8063\(21\)00212-7/fulltext](https://www.arthroscopyjournal.org/article/S0749-8063(21)00212-7/fulltext)

Manejo quirúrgico de las lesiones degenerativas del menisco: Consenso del menisco de ESSKA 2016

Surgical management of degenerative meniscus lesions: the 2016 ESSKA meniscus consensus

Ph Beaufils, R Becker, S Kopf, M Englund, R Verdonk, M Ollivier, R Seil

Resumen

El hallazgo principal fue que la meniscectomía parcial no debe proponerse como primera medida de tratamiento para las lesiones del menisco. Solo debemos realizarla después del fracaso del tratamiento clínico.

El papel de la inflamación en el inicio de la osteoartritis después del daño meniscal

The role of inflammation in the initiation of osteoarthritis after meniscal damage

Shannon N Edd, Nicholas J Giori, Thomas P Andriacchi

Resumen

El daño en los meniscos causa una reacción en la mecánica de la rodilla al caminar, resultando una carga sobre el cartílago alterado, lo que desarrolla un proceso de degeneración del cartílago articular.

Opciones de tratamiento para la rodilla con dolor post-meniscectomía

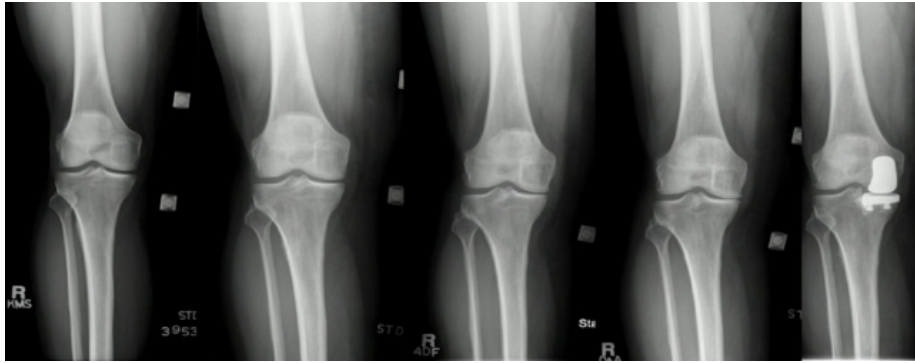
Treatment options for the symptomatic post-meniscectomy knee

Matej Drobnič, Ersin Ercin, Joao Gamelas, Emmanuel T. Papacostas, Konrad Slynarski, Urszula Zdanowicz, Tim Spalding & Peter Verdonk

Resumen

El síndrome de dolor y la artrosis post-meniscectomía son comunes después de la resección del menisco. El alivio a corto plazo es proporcionado por el tratamiento no quirúrgico y a medio plazo por los trasplantes e implantes meniscales.

En nuestro servicio, la norma, siempre que es posible, es la reparación-rotura meniscal para conservar la mayor cantidad de tejido del menisco y su efecto protector sobre el cartílago articular.



La extirpación meniscal puede afectar en algunos casos a la aparición de osteoartritis temprana.


Fisiopatología de las lesiones del menisco

Treatment options for the symptomatic post-meniscectomy knee

Hélder Pereira, Ricardo Varatojo, Nuno Seivas, Luis Serratos, Pedro Luis Ripoll, Joaquim Miguel Oliveira, Rui Luís Reis, João Espregueira-Mendes.

Resumen

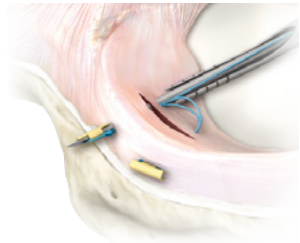
La fisiopatología de las lesiones de menisco comprende una combinación de fuerzas compresivas, de tracción y de cizallamiento. Además de las características del propio tejido, que compromete variaciones segmentales y zonales, muchos otros factores están inscritos en la etiología del desgarramiento de menisco. Esto incluye en un momento dado carga externa/ evento reumático, la alineación de las articulaciones, edad, índice de masa corporal, o el nivel de actividad del paciente. Por otro lado, los desgarramientos degenerativos son habitualmente multifactoriales no siempre fáciles de separar del medio de una articulación osteoartrosis global. En este artículo, se realiza una aproximación a los aspectos más importantes de la anatomía, biología y biomecánica que contribuye a las lesiones más frecuentes en desgarramientos de meniscos traumáticos y degenerativos para todas las edades.



2 CRITERIO DEL SERVICIO: ¿Cuándo está indicada una sutura meniscal?

La reparación meniscal está recomendada en **pacientes jóvenes** con rodillas estables o susceptibles de ser estabilizadas y con ejes articulares normales.

Actualmente, se acepta que las roturas de menisco que afectan a la periferia (zona vascular) **deben ser reparadas sistemáticamente**, ya que cicatrizan en la mayoría de los casos. En cualquier caso, en pacientes jóvenes somos partidarios de intentar la **sutura meniscal** a toda costa, ya que la meniscectomía puede provocar la aparición de lesiones de cartilago articular, cuyo aumento se incrementa con el paso de los años.



Arthroscopy The Journal of Arthroscopic and Related Surgery

AANA ARTHROSCOPY ASSOCIATION OF NORTH AMERICA

El desgarró degenerativo del menisco medial con un colgajo desplazado hacia el receso meniscotibial y el edema óseo reactivo periférico tibial presenta buenos resultados con el tratamiento quirúrgico artroscópico

Camilo Partezani Helito, M.D., Ph.D., Paulo Victor Partezani Helito, Marcel Faraco Sobrado, M.D., Pedro Nogueira Giglio, M.D., Tales Mollica Guimaraes, M.D., José Ricardo Pécora, M.D., Ph.D., Riccardo Gomes Gobbi, M.D., Ph.D., Marcelo Bordalo Rodrigues, M.D., Ph.D., Bruno Vande Berg, M.D., Ph.D.

Purpose

To report the arthroscopic treatment results of a degenerative medial meniscus tear with a displaced flap into the meniscotibial recess, tibial peripheral reactive bone edema, and focal knee medial pain. As a secondary objective, we propose to identify possible factors associated with a good or poor prognosis of the surgical treatment of this lesion.

Methods

From 2012 to 2018, patients who had this specific meniscus pathology and underwent arthroscopic surgical treatment were retrospectively evaluated. Patients with Kellgren-Lawrence (KL) classification greater than 2 were excluded. KL classification, the presence of an Outerbridge grade III/V chondral lesion of the medial compartment, limb alignment, body mass index, and smoking were evaluated. The subjective outcomes included the International Knee Documentation Committee score, improvement in the pain reported by patients, and the Global Perceived Effect (GPE) scale score.

Results

A total of 69 patients were evaluated. The mean age was 58.6 ± 7.1 years. The follow-up time was 48.7 ± 20.8 months. Fifty-five (79.7%) patients reported pain improvement. The postoperative International Knee Documentation Committee was 62.6 ± 15.4 , and the mean GPE was 2.3 ± 2.6 . Fourteen patients (20.3%) showed no improvement in pain, and 7 patients (10.2%) presented complications. Groups that improved ($GPE > 0$) and did not improve ($GPE < 0$) did not present differences regarding age, sex, follow-up time, chondral lesions, or body mass index. Patients without improvement had a greater incidence of smoking ($P = .001$), varus alignment ($P = .008$), and more advanced KL classification ($P < .001$). In the multivariate analysis based on the GPE score, KL classification ($P = .038$) and smoking ($P = .003$) were significant.

Conclusions

Arthroscopic surgical treatment of degenerative medial meniscal tears with a meniscal flap displaced into the meniscotibial recess and adjacent focal bone edema in the tibia shows good results in approximately 80% of cases. Smoking and KL grade 2 were factors associated with poor prognosis of surgical treatment.

■ Enlace al texto original: [https://www.arthroscopyjournal.org/article/S0749-8063\(21\)00396-0/pdf](https://www.arthroscopyjournal.org/article/S0749-8063(21)00396-0/pdf)

2.1 La sutura meniscal debe realizarse antes de que trascurren 12 semanas desde la lesión

Más que la edad, es la antigüedad del daño meniscal lo que debe tenerse en cuenta. Un tiempo superior a 12 semanas, especialmente en la rodilla estable, se considera peyorativo. El intervalo entre el accidente y la cirugía también se ha visto implicado.

ELSEVIER

Reparación meniscal: técnica

Meniscal repair: Technique

P Beaufils, N Pujol

Resumen

La reparación meniscal tiene como objetivo lograr la curación meniscal, evitando los efectos adversos de la meniscectomía. Las rasgaduras verticales longitudinales en un área vascularizada son la indicación de referencia. La técnica generalmente usa implantes híbridos todo dentro. La técnica de afuera hacia adentro tiene otras indicaciones en desgarros más anteriores. La curación se ha demostrado en la artrografía por TC y la artroscopia. Se han desarrollado técnicas específicas para otras situaciones patológicas. Las lesiones menisco sinoviales posteriores en un contexto de laxitud anterior crónica se identifican mediante la exploración del compartimento posterior y se fijan mediante sutura con gancho todo dentro. Las lesiones horizontales en atletas jóvenes pueden tratarse con sutura meniscal abierta. Las lágrimas radiales, cuando son profundas, pueden repararse. Las rasgaduras de la raíz, cuando son traumáticas, pueden tratarse mediante una reinserción transósea.

2.2 Factores predictivos de la tasa de éxito de la sutura meniscal

La reparación meniscal está recomendada en **pacientes jóvenes** con rodillas estables o susceptibles de ser estabilizadas. La reparación meniscal asociada a plastia de LCA: esta asociación proporciona los mejores resultados en la reparación meniscal, incluso con criterios anatómicos estrictos [75], con tasas de éxito superiores al 75% en la mayoría de los informes. La tasa de éxito de entre 50% y 75% para la reparación meniscal en rodilla estable, mientras que la reparación en rodilla inestable sin estabilización asociada parece mucho menos efectiva. Se pueden identificar varios factores en los mejores resultados encontrados con la reparación meniscal asociada a la plastia de LCA: aparte de condiciones biológicas más favorables, el derrame sanguíneo suministra los factores de crecimiento necesarios para la curación meniscal, también hay un sesgo de selección: las lesiones son traumáticas y no necesariamente sintomáticas, mientras que la reparación en rodillas estables se refiere a meniscos que presumiblemente son sintomáticos y generalmente representan la única lesión intraarticular (menisco degenerativo);

Ubicación de la lesión periférica: Cannon y Vittori y Rubman et al. encontraron que las lesiones periféricas tienen un mayor potencial de curación, lo que confirma el trabajo anatómico inicial de Arnoczky que mostró que la vascularización meniscal se limita a la periferia del menisco;

Longitud de la lesión: Cannon encontró que la tasa de desgarro es proporcional a la longitud de la lesión: menos de 2cm: 15%; 2-4cm: 20%; mayor que 4cm: 59%. Estos hallazgos fueron confirmados por Valen y Molster y Bach et al., aunque otros estudios no encontraron dicha correlación.

SAGE journals

The American Journal of Sports Medicine

AOSSM
American Orthopaedic Society
for Sports Medicine

La incidencia de la curación en las reparaciones meniscales artroscópicas en las rodillas reconstruidas del ligamento cruzado anterior versus las rodillas estables

“The incidence of healing in arthroscopic meniscal repairs in anterior cruciate ligament-reconstructed knees versus stable knees”

Cannon WD Jr, Vittori JM.

■ Enlace texto original: <https://journals.sagepub.com/doi/10.1177/036354659202000214>

Arthroscopy The Journal of Arthroscopic
and Related Surgery

AANA | ARTHROSCOPY ASSOCIATION
OF NORTH AMERICA

Lesiones meniscales tratadas con sutura: un estudio de seguimiento con análisis de supervivencia

Meniscal lesions treated with suture: A follow-up study using survival analysis

M.D. Birger Valen, M.D. Anders Mølster

■ Enlace al texto original: [https://www.arthroscopyjournal.org/article/S0749-8063\(05\)80064-7/pdf](https://www.arthroscopyjournal.org/article/S0749-8063(05)80064-7/pdf)

SAGE journals

The American Journal of Sports Medicine

AOSSM
American Orthopaedic Society
for Sports Medicine

Evaluación artroscópica de reparaciones meniscales después de la reconstrucción del ligamento cruzado anterior y movimiento inmediato

Arthroscopic evaluation of meniscal repairs after anterior cruciate ligament reconstruction and immediate motion

Buseck MS, Noyes FR

■ Enlace al texto original: <https://journals.sagepub.com/doi/10.1177/036354659101900512>

Resultados de la reparación meniscal aislada evaluada por artroscopia de segundo vistazo

Results of isolated meniscal repair evaluated by second-look arthroscopy

Shuji Horibe, M.D., Konsei Shino, M.D., Akira Maeda, M.D., Norimasa Nakamura, M.D., Norinao Matsumoto, M.D., Takahiro Ochi, M.D.

■ Enlace al texto original: [https://www.arthroscopyjournal.org/article/S0749-8063\(96\)90003-1/pdf](https://www.arthroscopyjournal.org/article/S0749-8063(96)90003-1/pdf)

Evaluación artroscópica de reparaciones meniscales: factores que afectan a la curación

Arthroscopic Evaluation of Meniscal Repairs: Factors That Effect Healing

Tenuta JJ, Arciero RA.

■ Enlace al texto original: <https://journals.sagepub.com/doi/10.1177/036354659402200611>

2.3 Cuando la sutura meniscal está bien indicada, los resultados son excelentes.

Resultados de la reparación meniscal aislada evaluada por artroscopia de segundo vistazo

Results of isolated meniscal repair evaluated by second-look arthroscopy

Shuji Horibe, M.D., Konsei Shino, M.D., Akira Maeda, M.D., Norimasa Nakamura, M.D., Norinao Matsumoto, M.D., Takahiro Ochi, M.D.

Resumen

Treinta y seis meniscos desgarrados aislados en 35 pacientes (edad promedio, 24 años) que habían sido reparados artroscópicamente usando una técnica de adentro hacia afuera fueron evaluados mediante una artroscopia de segundo examen. El tiempo desde la reparación meniscal hasta la artroscopia de segunda revisión osciló entre 2 y 10 meses con una media de 5 meses. Las indicaciones para la reparación meniscal fueron una rotura longitudinal u oblicua ubicada en la mitad externa del menisco. Veinte (56%) fueron calificados como excelentes, 10 (28%) tan buenos y 6 (16%) fueron calificados como pobres. Ni la edad ni el tiempo transcurrido entre la lesión y la reparación afectaron la curación del menisco. Las reparaciones del menisco medial mostraron mejores resultados que las reparaciones laterales (tasa de resultados excelentes: medial, 82%; lateral, 44%; $P < .01$, prueba de tes cuadrado). La tasa de resultados excelentes para aquellos con cuerpos meniscales normales en el momento de la reparación fue del 79%, que fue significativamente mayor que la observada en los casos con daño deformado y / o superficial en el cuerpo meniscal (36%; $P < .05$, prueba de squa cuadrado).

Lesiones meniscales tratadas con sutura: un estudio de seguimiento con análisis de supervivencia

Meniscal lesions treated with suture: A follow-up study using survival analysis

M.D. Birger Valen, M.D. Anders Mølster

Resumen

Cincuenta y siete pacientes, 45 hombres y 12 mujeres con una edad media de 23 años (rango 8-56), se sometieron a una refijación meniscal por sutura desde 1986 hasta 1991. Utilizamos una técnica artroscópica de afuera hacia adentro con suturas PDS a través de cánulas de inyección. Treinta y seis rodillas estaban estables y 21 tenían insuficiencia cruzada anterior, cinco de las cuales fueron sometidas a cirugía concomitantemente con reconstrucción del tendón rotuliano y dos de ellas fueron sometidas a cirugía en una ocasión posterior. Cincuenta y un pacientes pudieron ser evaluados en un tiempo de seguimiento de 2 meses a 5,5 años (mediana 1,5, media 2), y los cálculos se realizaron utilizando el paquete estadístico BMDP y el análisis de supervivencia de Kaplan-Meier. No se encontraron complicaciones graves. Veinte pacientes (39%) se han sometido a una nueva operación debido a una ruptura meniscal. A los 5 años, la tasa de supervivencia acumulada es del 50%. Las lesiones más pequeñas (posteriores) cicatrizaron mejor que las lesiones más extensas. No fue evidente la influencia estadística de factores como la localización medial o lateral, la edad del paciente o la lesión, el desplazamiento actual del menisco, la inestabilidad de la rodilla o la experiencia del cirujano.

■ **Enlace al texto original:** [https://www.arthroscopyjournal.org/article/S0749-8063\(05\)80064-7/pdf](https://www.arthroscopyjournal.org/article/S0749-8063(05)80064-7/pdf)

Evaluación artroscópica de reparaciones meniscales después de la reconstrucción del ligamento cruzado anterior y movimiento inmediato

Arthroscopic evaluation of meniscal repairs after anterior cruciate ligament reconstruction and immediate motion

Buseck MS, Noyes FR

Sesenta y seis pacientes que tuvieron reparación meniscal al mismo tiempo que una reconstrucción de LCA fueron seguidos con artroscopia en un promedio de 12 meses después de la operación. Todos los pacientes se sometieron a un rango de movimiento postoperatorio inmediato de 20 ° a 90 ° y comenzaron a soportar peso parcial entre la primera y la tercera semanas postoperatorias. La tasa de curación meniscal se clasificó como completa, parcial o fallida. Analizamos estadísticamente el efecto del ancho de la llanta, la longitud de la rotura, el tipo de menisco, la edad del paciente, el tiempo transcurrido entre la lesión y la reparación, el tiempo transcurrido entre la cirugía y el seguimiento de la copia de artros, y el procedimiento quirúrgico abierto versus asistido por artroscopia. en la tasa de curación meniscal.

Los resultados generales mostraron que 63 (80%) de los meniscos se curaron completamente, 11 (14%) parcialmente se curaron y 5 (6%) fallaron. El único factor que tuvo un impacto estadísticamente significativo en la tasa de curación fue el ancho del borde. Las reparaciones en la región externa de un tercio tuvieron una mayor incidencia de curación (98% de meniscos retenidos) que las de la región central de un tercio (79% de meniscos retenidos, P <0.01). Aún así, la capacidad de reparar la mayoría de las roturas del menisco central de un tercio que se producen en la zona avascular (incluidas las roturas del colgajo y las roturas longitudinales dobles) sugiere que se considere la reparación cuando los motivos clínicos justifiquen preservar el menisco. No hubo complicaciones, ni hubo efectos nocivos por el movimiento inmediato de la rodilla o el sobrepeso temprano en las reparaciones meniscales.

■ **Enlace al texto original:** <https://journals.sagepub.com/doi/10.1177/036354659101900512>

2.4 La sutura meniscal en contraposición a la meniscectomía produce una protección decisiva del cartílago articular de la rodilla, en consecuencia, retarda la aparición de osteoartritis.

Arthroscopy The Journal of Arthroscopic and Related Surgery AANA | ARTHROSCOPY ASSOCIATION OF NORTH AMERICA

COMENTARIO DEL DR. RIPOLL

En zona roja, es decir, cerca de la pared articular, se debe intentar siempre la sutura meniscal.

Un análisis de costo-efectividad de la reparación meniscal aislada versus meniscectomía parcial para la zona roja-roja, desgarros meniscales verticales en el adulto joven

A Cost-Effectiveness Analysis of Isolated Meniscal Repair Versus Partial Meniscectomy for Red-Red Zone, Vertical Meniscal Tears in the Young Adult

Mark Rogers, M.D., Scott Dart, M.D., Susan Odum, Ph.D., James Fleischli, M.D

Propósito

Para evaluar la relación costo-efectividad del tratamiento de la zona roja-roja aislada, desgarros meniscales verticales con reparación meniscal aislada (IMR) o meniscectomía parcial (PM) en el adulto joven utilizando modelos conservadores.

Métodos

Se creó un modelo de progresión de la enfermedad de Markov analítico de decisión con un horizonte de 40 años que simula los resultados después de IMR o PM para un desgarramiento meniscal aislado. Las probabilidades de evento, los costos y las utilidades se usaron para los procedimientos de índice, y el desarrollo de la osteoartritis (OA) y la posterior necesidad de artroplastia de rodilla se calcularon o seleccionaron de la literatura publicada. Las diferencias en el costo, la diferencia en los años de vida ajustados por calidad (AVAC) y la relación de efecto de costo incremental se calcularon para determinar qué procedimiento de índice es más rentable.

Resultados

Los costos directos totales de PM se modelaron a \$ 38,648, y los costos directos totales de IMR fueron de \$ 23,948, lo que resultó en un ahorro de costos proyectado de \$ 14,700 con IMR. Hubo una ganancia modelada en AVAC de 17 para PM y 21 para IMR, lo que resultó en un aumento de 4 AVAC para el grupo de tratamiento de IMR. Esto da como resultado una relación de costo-efecto incremental de \$ 3,935 por AVAC, favoreciendo la TMI como el procedimiento dominante.

Conclusiones

Se predijo que la reparación meniscal para la zona roja-roja aislada, los desgarramientos meniscales verticales tendrían costos directos más bajos y mejorarían los AVAC en comparación con la meniscectomía parcial durante el modelado de 40 años, lo que indica que la reparación meniscal aislada es el procedimiento rentable en el tratamiento de un menisco aislado desgarrado en la población adulta joven.

Nivel de evidencia

Nivel 3: análisis económico y de decisión.

■ Enlace al texto original: [https://www.arthroscopyjournal.org/article/S0749-8063\(19\)30583-3/fulltext](https://www.arthroscopyjournal.org/article/S0749-8063(19)30583-3/fulltext)

2.5 Técnicas quirúrgicas



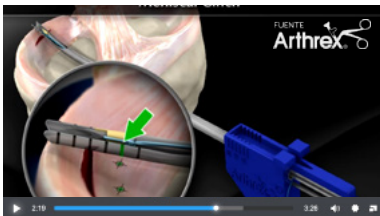
Comentario editorial: Mover la aguja: la reparación meniscal de adentro hacia afuera tradicional tiene ventajas sobre la reparación de todo el interior

Adam B. Yanke, M.D., Ph.D. Navya Dandu, B.S.

Resumen

Las reparaciones de menisco para desgarros periféricos verticales pueden ser problemáticas debido a la mala calidad del tejido y / o la vascularización que pueden provocar una nueva rotura y posterior extracción. El estándar de oro, la técnica de reparación de adentro hacia afuera, ha sido desafiada por los dispositivos de todo adentro para el beneficio de una mayor eficiencia y menos morbilidad, pero por el costo y la potencial inferioridad estructural. La reparación exitosa del menisco requiere múltiples componentes, solo uno de los cuales decide el constructo de reparación de elección. Creo que el aspecto más importante siempre será la indicación basada en la configuración del desgarró respetando la biología, porque toda fijación eventualmente fallará si el menisco no cicatriza finalmente. Si bien los dispositivos de todo adentro pueden tener propiedades biomecánicas que son similares a las técnicas de adentro hacia afuera, la carga de la prueba sigue recayendo en demostrar la superioridad de estos dispositivos en un entorno clínico. Clínicamente, sigo usando técnicas de reparación de adentro hacia afuera para desgarró grandes o para pacientes de alta demanda debido a su integridad estructural y pequeña penetración del menisco.

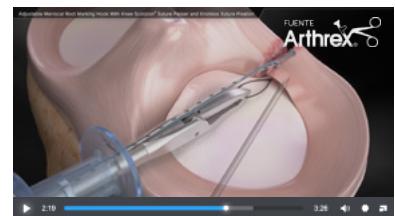
Enlace al texto original: [https://www.arthroscopyjournal.org/article/S0749-8063\(20\)30830-6/fulltext](https://www.arthroscopyjournal.org/article/S0749-8063(20)30830-6/fulltext)



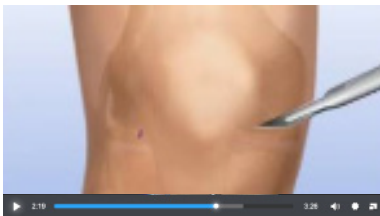
Arthrex - Meniscal Cinch™



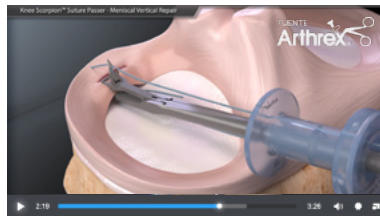
Meniscal Cinch™ II All-Inside Meniscal Repair



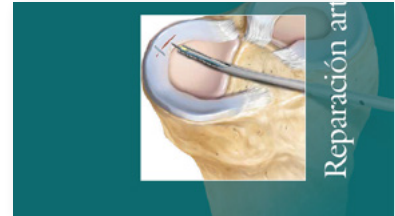
Adjustable Meniscal Root Marking Hook With Knee Scorpion™ Suture Passer and Knotless Suture Fixation



Recorte de menisco lesionado



Knee Scorpion™ Suture Passer - Meniscal Vertical Repair



Reparación artroscópica de menisco

2.6 Influencia de la edad en la sutura meniscal.

17 años de seguimiento después de una reparación meniscal con reconstrucción de LCA concomitante en población pediátrica y adolescente

Seventeen-Year Follow-up After Meniscal Repair With Concomitant Anterior Cruciate Ligament Reconstruction in a Pediatric and Adolescent Population

Adam J Tagliero, Vishal S Desai, Nicholas I Kennedy, Christopher L Camp, Michael J Stuart, Bruce A Levy, Diane L Dahm, Aaron J Krych

- 47 atletas con edad media de 16 tratados con sutura “dentro-fuera”
- 17 años de seguimiento
- 72% de éxitos a largo plazo.
- Excelente puntuación IKDC (formulario de salud sobre la rodilla)

2.7 La sutura meniscal en el paciente joven.

COMENTARIO DEL DR. RIPOLL

Con las técnicas actuales y el uso de aportes biológicos, las suturas meniscales pueden emplearse más allá de los 40 años

Arthroscopy The Journal of Arthroscopic and Related Surgery

AANA ARTHROSCOPY ASSOCIATION OF NORTH AMERICA

La edad de 40 años o más no afecta el riesgo de falla de reparación meniscal a los 5 años

A Cost-Effectiveness Analysis of Isolated Meniscal Repair Versus Partial Meniscectomy for Red-Red Zone, Vertical Meniscal Tears in the Young Adult

Sarah Poland, B.A., Joshua S. Everhart, M.D., M.P.H., Walter Kim, M.D., M.P.H., Kent Axcell, Robert A. Magnussen, M.D., M.P.H., David C. Flanigan, M.D.

Propósito

Comparar las tasas de falla de reparación meniscal en pacientes de 40 años o más versus pacientes menores de 40 años.

Métodos

Un total de 276 pacientes fueron sometidos a cirugía de reparación meniscal por un solo cirujano capacitado en medicina deportiva entre 2006 y 2012 y fueron elegibles para la inclusión en el estudio. Los pacientes fueron seguidos por falla de reparación meniscal, definida como meniscectomía, reparación meniscal repetida o artroplastia total de rodilla. El análisis de regresión logística se utilizó para determinar el riesgo de falla mientras se controlaban las posibles variables de confusión, incluidos el índice de masa corporal, el sexo, el estado del ligamento cruzado anterior, el tiempo desde la lesión hasta la cirugía, el número de implantes utilizados, el patrón de lágrimas y el estado condral en el momento de la reparación.

Resultados

Entre los 276 pacientes elegibles, 221 (80%) fueron contactados con éxito para el seguimiento en un promedio de 5 años después de la cirugía. De estos pacientes, 56 tenían 40 años o más (media, 47,2 años; desviación estándar [DE], 5,3 años) y 165 tenían menos de 40 años (media, 24,7 años; DE, 6,7 años). La tasa general de falla de reparación meniscal durante un período de 5 años fue del 20%. Entre los pacientes de 40 años o más, el riesgo de fracaso fue del 18% frente al 21% en pacientes menores de 40 años. Después del ajuste para variables de confusión, la edad de 40 años o más no se asoció con un mayor riesgo de falla (odds ratio ajustado, 0.83; intervalo de confianza del 95%, 0.36-1.81; $P = .65$). El tiempo medio de fracaso tendió a ser más corto en pacientes de edad avanzada, a 16.9 meses (DE, 10.2 meses) versus 28.5 meses en el grupo menor de 40 años (DE, 23.3 meses) ($P = .04$).

Conclusiones

La edad de 40 años o más no se asocia con un mayor riesgo de falla de reparación meniscal a los 5 años, aunque se observó un menor tiempo de falla en esta cohorte de edad.

Nivel de evidencia

Nivel III, estudio comparativo retrospectivo.

■ Enlace al texto original: [https://www.arthroscopyjournal.org/article/S0749-8063\(18\)31147-2/fulltext](https://www.arthroscopyjournal.org/article/S0749-8063(18)31147-2/fulltext)



Lesión del cuerno posterior del menisco medial: sutura en una rodilla inestable

Mid-term clinical results of medial meniscus repair with the meniscus arrow in the unstable knee

Nikolaos Koukoulis, Stergios Papastergiou, Konstantinos Kazakos, Georgios Poullos & Konstantinos Parisis

Los resultados de sutura aislada no son satisfactorios, con:

- 30% de meniscectomía secundarias
- 90% de dolor y derrame durante el ejercicio/esfuerzo

2.8 El papel de las células mesenquimales en la reparación menisco.

COMENTARIO DEL DR. RIPOLL

Tanto los aportes biológicos como las células mesenquimales o PRP aumentan significativamente la tasa de éxito en reparaciones meniscales.

Arthroscopy The Journal of Arthroscopic and Related Surgery AANA | ARTHROSCOPY ASSOCIATION OF NORTH AMERICA

Reparación de aumento de desgarros meniscales verticales inestables y completos con procedimiento de médula ósea: un estudio prospectivo, aleatorizado, doble ciego, de grupo paralelo, controlado con placebo

Repair Augmentation of Unstable, Complete Vertical Meniscal Tears With Bone Marrow Venting Procedure: A Prospective, Randomized, Double-Blind, Parallel-Group, Placebo-Controlled Study

Rafal Kaminski, M.D., Ph.D., Rafal Kaminski, Krzysztof Kulinski, M.D., Katarzyna Kozar-Kaminska, M.D., Ph.D., Marcin K. Wasko, M.D., Ph.D., Maciej Langner, M.D., Stanislaw Pomianowski, M.D., Ph.D

Propósito

Para comparar la efectividad y la seguridad de la reparación meniscal en 2 grupos de pacientes: reparación meniscal con aumento biológico utilizando un procedimiento de médula ósea (BMVP) de la muesca intercondilar versus reparación meniscal solamente.

Métodos

Este estudio de centro único, prospectivo, aleatorizado, doble ciego, controlado con placebo, de brazo paralelo incluyó a 40 pacientes (21 meniscos en el control, 23 en el grupo BMVP) con roturas de menisco verticales completas. Los pacientes se sometieron a una reparación meniscal todo adentro y afuera adentro y una BMVP concomitante de la muesca intercondilar o reparación meniscal sola durante una artroscopia de índice. El criterio de valoración primario fue la tasa de curación del menisco en los 2 grupos evaluados durante una artroscopia de segunda revisión (en la semana 35). Los criterios de valoración secundarios fueron cambios en la puntuación del Comité Internacional de Documentación de la Rodilla, la puntuación de los resultados de la lesión de la rodilla y la osteoartritis, el índice de osteoartritis de las universidades de Western Ontario y McMaster, y la escala analógica visual en los 2 grupos a los 30 meses.

Resultados

Después de 36 semanas, la tasa de curación del menisco fue significativamente mayor en el grupo tratado con BMVP que en el grupo control (100% frente a 76%, $P = .0035$). Los resultados funcionales fueron significativamente mejores 30 meses después del tratamiento que al inicio en ambos grupos. El Comité Internacional de Documentación de la Rodilla, el Resultado de la Lesión de la Rodilla y la Osteoartritis, el Índice de Osteoartritis de las Universidades de Western Ontario y McMaster, y las puntuaciones de la escala analógica visual fueron significativamente mejores en el grupo tratado con BMVP que en el grupo control. No se informaron eventos adversos durante el período de estudio.

Conclusiones

Nuestro estudio cegado, prospectivo, aleatorizado y controlado sobre el papel del aumento de BMVP en la reparación del menisco, indica que el aumento de BMVP produce una mejora significativa en la tasa de curación del menisco (100% frente a 76%, $P = .0035$). El riesgo de eventos adversos relacionados con el aumento con BMVP de la reparación meniscal artroscópica es muy bajo.

Nivel de evidencia

Nivel I, ensayo controlado aleatorio.

Mirando al futuro: utilidad de los factores plaquetarios en las reparaciones verticales

- Doble ciego, randomizado, control con placebo estudios
- Roturas zona roja-blanca del cuerno anterior del menisco medial.
- 17 aleatorios con placebo salino
- 18 con PRP activado
- 85% de curación con PRP vs 48% de curación sin PRP (juzgado a las 18 semanas vía artroscopía o RMN)

3 CRITERIO DEL SERVICIO: Menisco discoideo.

Arthroscopy The Journal of Arthroscopic
and Related Surgery

AANA | ARTHROSCOPY ASSOCIATION
OF NORTH AMERICA

Comentario editorial: ¿Por qué se debe examinar el lado contralateral en pacientes con menisco lateral sintomático discoideo?

Editorial Commentary: Why Should the Contralateral Side Be Examined in Patients With Symptomatic Discoid Lateral Meniscus?

Sang Hak Lee, M.D. (Editorial Board)

Resumen

Informes recientes han encontrado que la tasa de menisco lateral discoide bilateral (DLM) es alta (79% -97%) en pacientes con DLM unilateralmente sintomático; La incidencia asociada de menisco desgarrado también es alta, con un 33%. Los resultados del presente estudio indicaron que los pacientes mayores de DLM sintomáticos con más cambios degenerativos pueden estar en riesgo de una afección similar en la rodilla contralateral. Para determinar el destino de la rodilla contralateral es necesario un seguimiento a largo plazo con pruebas de resonancia magnética para las rodillas contralaterales asintomáticas.

■ Enlace al texto original: [https://www.arthroscopyjournal.org/article/S0749-8063\(18\)31174-5/fulltext](https://www.arthroscopyjournal.org/article/S0749-8063(18)31174-5/fulltext)

4 CRITERIO DEL SERVICIO: Trasplante meniscal

4.1 Resultados y seguimiento a largo plazo

- Los estudios publicados en la actualidad ponen de manifiesto unos resultados crecientemente satisfactorios en los trasplantes meniscales, siempre que estos se hayan indicado correctamente y realizado sin cometer errores técnicos en la intervención.
- En general, los trasplantes del menisco externo tienen mejores resultados que los del interno (Cole et al).
- La fijación cuando los cuernos del menisco conservan tacos óseos mejora, así mismo, los resultados.
- El tamaño preciso del injerto meniscal condiciona también los resultados.
- El encogimiento del injerto tras la intervención que, tradicionalmente, se ha considerado un factor de mal pronóstico, demuestran hoy, estudios médicos recientes, que no tienen incidencia clínica relevante.

COMENTARIO DEL DR. RIPOLL

El trasplante meniscal es un excelente tratamiento para pacientes jóvenes con síntomas relacionados con la deficiencia meniscal tras su extirpación como son el dolor y los daños condrales. A pesar de que puede producirse una retracción del injerto, el resultado clínico es muy bueno.



Supervivencia y resultados del aloinjerto meniscal 20 años después de la implantación

Meniscal Allograft Survivorship and Outcomes 20 Years After Implantation

Thomas R. Carter, Matthew J. Brown

Propósito

Evaluar la supervivencia y los resultados del aloinjerto de menisco 20 años después de la implantación.

Métodos

Cincuenta y seis pacientes con aloinjerto de menisco a un mínimo de 20 años después de la implantación comprendieron el grupo de estudio. Cuarenta y ocho (85,7%) pudieron ser contactados con respecto a la función de su rodilla y si se realizaron cirugías adicionales.

Resultados

De los 48 pacientes, 21 requirieron tratamiento quirúrgico del injerto. Trece pacientes tuvieron meniscectomía parcial aislada. Ocho pacientes se sometieron a una artroplastia de rodilla, uno de los cuales tuvo una extracción parcial previa del injerto y uno también tuvo una osteotomía tibial alta. El tiempo medio hasta la artroplastia fue de 12,7 años. La supervivencia del injerto fue del 56,2%. Los niveles de actividad en el seguimiento variaron ampliamente, pero en general no se deterioraron en comparación con los preoperatorios. Solo 1 paciente afirmó que no se habría sometido al procedimiento.

Conclusiones

Los aloinjertos de menisco pudieron proporcionar una mejoría subjetiva a los 20 años después de la cirugía y, aunque no tan duraderos como el menisco nativo, la supervivencia general del injerto fue del 56,2% después de la implantación.

Nivel de evidencia

Serie de casos retrospectiva, Nivel de evidencia IV.

■ Enlace al texto original: [https://www.arthroscopyjournal.org/article/S0749-8063\(20\)30346-7/fulltext](https://www.arthroscopyjournal.org/article/S0749-8063(20)30346-7/fulltext)



Comentario editorial: Los aloinjertos de menisco medial y lateral que utilizan la fijación con tapón óseo en pacientes sin artritis avanzada tienen un 80% de resultados positivos a los 10 años

Editorial Commentary: Medial and Lateral Meniscus Allografts Using Bone Plug Fixation in Patients Without Advanced Arthritis Have 80% Positive Outcomes at 10 Years

Thomas Carter

Resumen

El trasplante de aloinjerto de menisco (MAT) para las rodillas sintomáticas después de una meniscectomía disminuye el dolor y, a menudo, mejora la función, pero no replica un menisco normal. La capacidad de MAT para retrasar los cambios artríticos es un área de estudio en curso, y se sabe que los resultados y la supervivencia del injerto se deterioran con un seguimiento más prolongado. Las indicaciones recomendadas son pacientes sintomáticos después de una meniscectomía con cambios degenerativos leves (o como mucho moderados) y ausencia (o corregida quirúrgicamente) de una mala alineación asociada o deficiencia de ligamentos. Cuando se siguen estas indicaciones, el 80% de los pacientes mejoran, con una supervivencia del 83% a los 10 años y del 56,2% a los 20 años. El MAT medial o lateral no muestra diferencias con respecto a la supervivencia del injerto o las medidas de resultado informadas por el paciente. Los aloinjertos de menisco fijados con hueso tienen menos extrusión del injerto que la fijación de tejido blando sola. Si bien el MAT puede ser beneficioso en una rodilla artrítica a corto plazo, **la supervivencia en las rodillas con artritis avanzada es mucho menor**, con un requisito de rehabilitación extenso y hay un suministro limitado de tejido de aloinjerto meniscal.

■ Enlace al texto original: [https://www.arthroscopyjournal.org/article/S0749-8063\(20\)30835-5/fulltext](https://www.arthroscopyjournal.org/article/S0749-8063(20)30835-5/fulltext)



El trasplante de aloinjerto de menisco medial y lateral no mostró diferencias con respecto a la supervivencia del injerto y los resultados clínicos: un análisis comparativo con un seguimiento mínimo de 2 años

Medial and Lateral Meniscus Allograft Transplantation Showed No Difference With Respect to Graft Survivorship and Clinical Outcomes: A Comparative Analysis With a Minimum 2-Year Follow-Up

Changwan Kim, Seong-Il Bin, Jong-Min Kim, Bum-Sik Lee, Ju-Ho Song, Jun-Gu Park, M.D. Jongjin Lee, M.D.

Objetivo

Comparar las diferencias con respecto a la supervivencia clínica y del injerto y los resultados informados por el paciente (PRO) entre el trasplante de aloinjerto de menisco lateral (LMAT) y medial (MMAT).

Métodos

Se inscribieron pacientes que tenían una MAT primaria entre 1998 y 2016. Los criterios de inclusión fueron (1) pacientes que tuvieron un seguimiento mínimo de 2 años y (2) pacientes que tuvieron imágenes de resonancia magnética (IRM) > 2 años después de la cirugía. Se excluyeron las rodillas con lesiones localizadas de cartilago articular de grado 4 > 3 cm² en el momento de la MAT. El fracaso clínico se definió de la siguiente manera: puntuación de Lysholm modificada < 65, meniscectomía > 50% del injerto, meniscectomía en la zona de unión meniscocapsular, conversión a MAT de revisión u osteotomía o artroplastia de realineación. El fracaso del injerto se definió de la siguiente manera: desgarros que afectaban a > 50% del injerto o un borde periférico no cicatrizado observado en la resonancia magnética. Se utilizó el análisis de supervivencia de Kaplan-Meier con prueba de rango logarítmico para comparar la supervivencia entre LMAT y MMAT. Los resultados informados por los pacientes se compararon en función de las puntuaciones subjetivas del Hospital for Special Surgery, Lysholm modificado y del Comité Internacional de Documentación de la Rodilla recopiladas antes de la operación y en el seguimiento final.

Resultados

Se incluyeron un total de 299 rodillas (249 LMAT, 50 MMAT, edad media 33,0 ± 9,8 años). Se identificaron 20 fracasos clínicos [2 MMAT (4.0%), 18 LMAT (7.2%)] y 24 injertos [2 MMAT (4.0%), 22 LMAT (8.8%)]. El período de seguimiento clínico medio fue de 63,1 ± 43,1 meses (rango de 2 a 248) y el período de seguimiento de la resonancia magnética fue de 62,6 ± 43,8 meses (rango de 2 a 248). No se encontraron diferencias significativas en la supervivencia clínica y del injerto entre los grupos LMAT y MMAT (p = .481, p = .271, respectivamente). Los PRO antes de la operación y en el último seguimiento tampoco mostraron diferencias significativas entre los grupos.

Conclusión

No se encontraron diferencias significativas en la supervivencia clínica, supervivencia del injerto y PRO entre los grupos LMAT y MMAT.

Nivel de evidencia

Nivel III, estudio comparativo retrospectivo.

■ Enlace al texto original: [https://www.arthroscopyjournal.org/article/S0749-8063\(20\)30623-X/fulltext](https://www.arthroscopyjournal.org/article/S0749-8063(20)30623-X/fulltext)



Regreso al deporte y la satisfacción del paciente después del trasplante de aloinjerto de menisco

Propósito

Investigar el regreso del paciente al deporte y la satisfacción después del trasplante de aloinjerto de menisco (MAT).

Métodos

Se revisaron retrospectivamente los pacientes sometidos a MAT mediante técnica de puente óseo entre 2013 y 2015 con un seguimiento mínimo de 2 años. Completaron una encuesta sobre el regreso al deporte, la satisfacción y la cirugía posterior, además de las medidas de resultado informadas por los pacientes.

Resultados

De 117 pacientes, 87 (74,4%) estaban disponibles con un seguimiento promedio de 3,64 años (rango, 2,01-5,13 años). La edad media en el momento de la cirugía fue de 28,99 ± 8,26 años. Se realizó MAT lateral en 44 casos (50,6%); MAT medial, 42 (48,3%); y MAT combinado medial y lateral, 1 (1,1%). Se realizaron procedimientos concomitantes en 72 pacientes (82,7%), incluida la restauración del cartilago (n = 65, 74,7%), realineación (n = 9, 10,3%) y reconstrucción del ligamento cruzado anterior (n = 9, 10,3%). Los pacientes experimentaron una mejora significativa en la puntuación de Lysholm (p < 0,001), la puntuación del Comité Internacional de Documentación de la Rodilla (p < 0,001), la puntuación de resultado de lesiones de rodilla y osteoartritis (KOOS) - Calidad de vida (p < 0,001), KOOS: actividades de la vida diaria (AVD) (p < 0,001), KOOS: dolor (p < 0,001), KOOS: deportes (p = 0,001), KOOS: síntomas (p = 0,003), Puntaje físico Short Form 12 (P < 0,001) y puntaje físico Veterans Rand-12 (P < 0,001). La reintervención se realizó en 26 pacientes (29,9%); el fracaso ocurrió en 12 pacientes (13,8%; artroplastia total de rodilla en 1, artroplastia unicompartmental en 2

y meniscectomía total en 9). En general, el 77,0% de los pacientes estaban satisfechos con su resultado. Antes del MAT, 82 pacientes (94,3%) participaban en actividades deportivas; 62 pacientes (75,6%) regresaron a al menos un deporte a los $12,58 \pm 6,20$ meses del postoperatorio, 30 (48,4%) alcanzaron su nivel de intensidad preoperatorio y 72 (87,8%) interrumpieron al menos uno de sus deportes preoperatorios. Las razones más comunes para la interrupción de los deportes en el postoperatorio fueron la prevención de daños mayores (73,6%), el dolor con la actividad (51,4%), el miedo a sufrir más lesiones (48,6%), la recomendación del cirujano (33,3%), e hinchazón con actividad (30,6%). Los pacientes estaban satisfechos con su participación deportiva en una tasa del 62,1%.

Conclusiones

En una población compleja de pacientes sometidos a MAT artroscópica, el 75,6% de los pacientes pudieron volver a al menos un deporte en un promedio de $12,58 \pm 6,20$ meses después de la operación.



Comentario editorial: Se necesitan dos para el tango: la decisión compartida de volver al deporte después de un trasplante de menisco

Resumen

A pesar de sus buenos resultados generales, el trasplante de aloinjerto de menisco se considera un procedimiento de salvamento y la abstención de la práctica deportiva se considera una solución válida para preservar el menisco trasplantado el mayor tiempo posible. Sin embargo, muchos pacientes quieren volver a practicar deporte y esto suele ser beneficioso para ellos. Por tanto, debemos saber cómo se comporta el trasplante de aloinjerto de menisco en cuanto a la vuelta al deporte para asesorar mejor a nuestros pacientes. Por tanto, es de primordial importancia discutir las expectativas generales y relacionadas con el deporte con cada paciente, a quien se debe informar de los riesgos potenciales a corto y largo plazo de las actividades deportivas extenuantes o ligeras. En particular, el alto riesgo de reoperación, el largo tiempo de recuperación.

■ Enlace a texto completo: [https://www.arthroscopyjournal.org/article/S0749-8063\(20\)30515-6/fulltext](https://www.arthroscopyjournal.org/article/S0749-8063(20)30515-6/fulltext)



Un análisis por resonancia magnética de la contracción de aloinjertos de menisco lateral congelados frescos trasplantados durante un seguimiento mínimo de 8 años

Editorial commentary: Long-Term Outcomes of Fresh-Frozen Meniscal Allografts—Shrinkage Progresses, but Is It Clinically Significant?

Brian J. Cole, M.D., M.B.A. Eric D. Haunschild, B.S. Jorge Chahla, M.D., Ph.D.

Propósito

Evaluar la incidencia y el grado de contracción de los aloinjertos meniscales frescos congelados trasplantados en un período a largo plazo de > 8 años e investigar si la contracción del aloinjerto progresa y se asocia con resultados clínicos y radiológicos inferiores después del trasplante de aloinjerto meniscal (MAT) a largo plazo.

Métodos

Se revisaron 22 rodillas en 20 pacientes (edad media, $31,41 \pm 9,11$ años) que se sometieron a MAT lateral aislada. Todos los pacientes fueron seguidos con imágenes de resonancia magnética (IRM) durante al menos 8 años (media, $11,78 \pm 3,10$ años). Los anchos de aloinjerto del asta anterior, la mitad del cuerpo y el asta posterior a $1 y > 8$ años después de la operación se midieron mediante resonancia magnética. Para estimar el grado de contracción, se calcularon los cambios relativos en los anchos durante los intervalos. Los pacientes se clasificaron en 4 grupos según el grado de contracción: mínimo ($< 10\%$), leve ($10\% - 25\%$), moderado ($25\% - 50\%$) y severo ($> 50\%$). El ancho del espacio articular se midió en las

radiografías de soporte de peso para evaluar el resultado radiológico. La puntuación de Lysholm se utilizó para evaluar el resultado clínico.

Resultados

El cambio relativo en el ancho del asta anterior, la mitad del cuerpo y el asta posterior, en comparación con ese 1 año después de la operación, fue del 82.7% (intervalo de confianza del 95% 77.4% -87.5%), 75.9% (70.7% -81.0%) , y 85.0% (81.4% -88.5%), respectivamente. El grado de contracción fue mayor en la mitad del cuerpo que en los cuernos anterior y posterior. Alrededor del 70% de los aloinjertos mostraron $\geq 10\%$ de contracción del asta posterior. La contracción meniscal no mostró una correlación significativa con el resultado clínico y radiológico.

Conclusiones

En el seguimiento a largo plazo (> 8 años), la contracción de aloinjertos meniscales frescos congelados trasplantados progresó a 1 año postoperatorio. En promedio, la contracción fue leve y más prominente en la mitad del cuerpo que en el asta anterior o posterior. En este estudio, no se pudo concluir que la contracción de los aloinjertos se asoció significativamente con resultados clínicos y radiológicos inferiores a largo plazo.

■ Enlace a texto completo: [https://www.arthroscopyjournal.org/article/S0749-8063\(19\)30505-5/fulltext](https://www.arthroscopyjournal.org/article/S0749-8063(19)30505-5/fulltext)

4.2 ¿Qué es? Indicaciones y posibles complicaciones.

El trasplante meniscal es una técnica acreditada con seguimiento de años con buenos resultados, especialmente en la disminución de dolor y en la mejoría de la calidad de vida de los pacientes.

El trasplante meniscal es la sustitución de un menisco que ha sido extirpado en su totalidad por un aloinjerto congelado a -80°C , en el que se han desnaturalizado los antígenos de histocompatibilidad y destruido las células del donante, conservando, por el contrario, la ultraestructura de colágeno, conservando las condiciones de esterilidad. Debe mencionarse también la posibilidad de utilizar para el trasplante meniscos frescos incubados con suero del receptor.

INDICACIONES

La indicación del trasplante meniscal debe ser estricta. En primer lugar, debemos señalar que debe realizarse exclusivamente en pacientes sintomáticos con dolor acusado en la interlínea articular en la que se ha realizado la meniscectomía. La disminución del mismo, debe ser el objetivo fundamental de esta cirugía, con la consecuente normalización de la vida del paciente.

Los pacientes candidatos a trasplante, en términos generales, deben reunir las siguientes condiciones:

- Presentar dolor incapacitante
- Ser menores de 50-55 años
- Presentar una rodilla estable o en la que realicemos un gesto estabilizador asociado como una plastia ligamentosa.
- Conservar los ejes articulares de la rodilla, resultando ella, alineada.
- Está contraindicado en osteoartritis muy avanzada, aunque, existen series de estudios publicadas que demuestran que incluso en casos de artrosis avanzada, el aloinjerto puede sobrevivir y mejorar el nivel funcional del paciente.

COMPLICACIONES

1. Errores de indicación

La indicación del trasplante meniscal debe ser estricta. La técnica es aplicable a pacientes menores de 50-55 años, que presenten una rodilla estable o en la que pensemos realizar un gesto estabilizador asociado (como la plastia del LCA),

que presenten rodilla alineada y dolor incapacitante. El grado de artrosis previa es determinante en el resultado final y, por lo tanto, está contraindicado en artrosis graves. Finalmente, el paciente tendrá la motivación suficiente para cumplir el protocolo postoperatorio de forma estricta, teniendo en cuenta que es más largo e incapacitante que el de una simple meniscectomía.

Respecto al grado de artrosis, hay cierta discrepancia, ya que se da la paradoja de que esta cirugía podría dar mejores resultados en grados incipientes de deterioro del cartilago, que es cuando los pacientes no tienen dolor y, por lo tanto, no buscan una solución médica. La mayoría de los autores están de acuerdo en que el índice de fracasos se relaciona directamente con el deterioro del cartilago articular y que no debe realizarse con un grado 4 en la clasificación de Outerbridge.⁸ Cameron y Sana¹⁵ consiguieron una mejoría clínica en pacientes artrósicos a los que se les implantó un menisco y Stone y Walgenbach¹⁶ presentaron los resultados de 48 TMA realizados en rodillas degenerativas (el 25% de los Pacientes eran mayores de 58 años). La mayoría de los Pacientes experimentaron una mejoría significativa del dolor Y de los niveles de actividad preoperatorios y el índice de fracaso fue sólo del 13%.

Parece que los resultados del trasplante meniscal son mucho más predecibles en pacientes con daño articular moderado o leve. Sin embargo, aunque el TMA tiene peores expectativas en la rodilla degenerativa, las últimas publicaciones sugieren que incluso en estos casos el aloinjerto puede sobrevivir y mejorar el nivel funcional del paciente.

2. Problemas biológicos

Anatomía del menisco externo e interno. Son conocidas las diferencias anatómicas y biomecánicas que existen entre el menisco externo e interno. Se ha dicho que los resultados de la sustitución del menisco externo son clínicamente peores que los del interno.^{2,17,18} Esto mismo hace pensar a otros que las acciones sobre el menisco lateral tienen mejores resultados que sobre el interno. Cole et al.¹⁹ revisaron a 40 pacientes con TMA, 25 internos y 15 externos. Después de dos años no encontraron diferencias entre unos y otros, aunque los pacientes operados del menisco externo mostraron mayor satisfacción.

Disminución de tamaño del injerto meniscal colocado. Este fenómeno se ha relacionado con el uso de injertos liofilizados, así como con la fijación del menisco mediante suturas sin tacos óseos.²⁰ La fijación con hueso contra hueso, aunque disminuye la incidencia, no lo evita. Goble y Kane²¹ encontraron 12 casos de encogimiento en una serie de 212, de los cuales sólo cinco no tenían la fijación adecuada.

3. Errores técnicos

El fracaso de esta cirugía va a depender más de errores técnicos que de complicaciones biológicas o mecánicas. Es una técnica larga y laboriosa que conlleva una inevitable curva de aprendizaje y requiere una metodología muy exigente. Entre los errores que pueden hacer fracasar la intervención podemos destacar los siguientes: Tamaño del injerto.

Es el problema técnico más frecuente y todos los cirujanos que realizan trasplantes se han encontrado en algún momento con problemas de discordancia resultados mientras que sólo los tuvieron el 47% de los injertos suturados. Garrieron y Saha,¹⁵ por el contrario, demostraron un 87% de buenos resultados en injertos radiados sin anclaje óseo en pacientes con signos degenerativos incipientes.

No podemos olvidar que, en muchas ocasiones, se efectúan con el TMA otras técnicas que ayudan a preservar la articulación, como la reparación ligamentosa o del cartilago articular.

4. Otras complicaciones

La artrofibrosis es la complicación más frecuente, llegando al 25% de los casos en alguna de ellas, aunque pueden tratarse con artrolysis artroscópica. La asociación a una plastia de LCA y la inmovilización prolongada pueden favorecer este fenómeno.

La infección es rara en esta cirugía y sólo se han descrito dos casos en la literatura.

En los injertos congelados, las células se destruyen y la inmunogenicidad es menor. Para algunos autores, los derrames o las sinovitis persistentes en el postoperatorio podrían ser expresiones de reacciones de rechazo menores, habiéndose aconsejado un ajuste del sistema antigénico HLA entre donante y receptor. Sólo existe un caso comprobado de rechazo agudo de un injerto criopreservado descrito en la literatura.

Un meta-análisis ha señalado un 8% de roturas de los meniscos trasplantados, siendo su tratamiento similar al de los meniscos normales, reparar cuando sea posible y desbridar si es necesario.

4.2.1 Indicaciones en mayores de 50 años.

COMENTARIO DEL DR. RIPOLL

El trasplante meniscal puede mejorar los síntomas y la función de la rodilla a medio plazo en pacientes mayores de 50 años, aunque con menor éxito que en pacientes jóvenes.

Arthroscopy The Journal of Arthroscopic
and Related Surgery

AANA ARTHROSCOPY ASSOCIATION
OF NORTH AMERICA

El trasplante de aloinjerto de menisco es un tratamiento eficaz en pacientes mayores de 50 años, pero arroja resultados inferiores en comparación con pacientes más jóvenes: un estudio de casos y controles

Meniscal Allograft Transplantation Is an Effective Treatment in Patients Older Than 50 Years but Yields Inferior Results Compared With Younger Patients: A Case-Control Study

Prof. Stefano Zaffagnini, M.D. Alberto Grassi, M.D. Luca Macchiarola, M.D. Federico Stefanelli, M.D. Vito Coco, M.D. Prof. Maurilio Marcacci, M.D. Luca Andriolo, M.D. Giuseppe Filardo, M.D., Ph.D.

Propósito

Evaluar la influencia de la edad en los resultados clínicos a medio plazo y los fracasos del trasplante de aloinjerto meniscal (MAT), con el objetivo de investigar la eficacia de la MAT en pacientes mayores de 50 años.

Métodos

En este estudio de casos y controles, los datos de pacientes mayores de 50 años (grupo MAT [O-MAT] mayor) con al menos 5 años de seguimiento y un grupo de pacientes de pares emparejados menores de 30 años (MAT más joven) [Y-MAT]) fueron extraídos de una base de datos de procedimientos MAT, realizados con implantación artroscópica de aloinjerto meniscal congelado fresco sin tapones óseos.

Resultados

Se realizó un análisis comparativo de pares comparados de los resultados a medio plazo y la supervivencia entre 26 pacientes con O-MAT y 26 pacientes con Y-MAT en un seguimiento medio de $7,3 \pm 2,2$ años. Todas las puntuaciones clínicas mejoraron significativamente con respecto a los valores basales en los grupos O-MAT e Y-MAT, aunque con puntuaciones significativamente más bajas en el grupo O-MAT. Dos tercios de los pacientes con O-MAT pudieron regresar a un nivel recreativo de actividad deportiva. Solo 2 pacientes en el grupo O-MAT se sometieron a reemplazo de rodilla, pero la tasa de falla general, también considerando un criterio clínico, fue del 31% en el grupo O-MAT y del 15% en el grupo Y-MAT ($P = .3244$). El tiempo medio de supervivencia libre de reemplazo o extracción del injerto fue de 11.6 años en el grupo O-MAT y 12.3 años en el grupo Y-MAT ($P = .691$).

Conclusiones

MAT es capaz de proporcionar alivio de los síntomas y mejoría funcional en el seguimiento a medio plazo en pacientes mayores de 50 años, aunque con resultados inferiores y una mayor tasa de fracaso en comparación con los menores de 30 años. La MAT puede considerarse una opción viable para tratar pacientes mayores de 50 años.

Nivel de evidencia

Nivel III, estudio de casos y controles.

■ Enlace a texto completo: [https://www.arthroscopyjournal.org/article/S0749-8063\(19\)30308-1/fulltext](https://www.arthroscopyjournal.org/article/S0749-8063(19)30308-1/fulltext)

Comentario editorial: los aloinjertos meniscales también pueden ser para los abuelos

Editorial commentary: Meniscal Allografts Can Be for Grandparents Too

Thomas R. Carter, M.D.

Propósito

Los aloinjertos meniscales han recorrido un largo camino desde que se pensó por primera vez como un procedimiento de rescate antes de una artroplastia de rodilla. El procedimiento quirúrgico y las indicaciones han mostrado un cambio significativo, pero la variable edad del paciente no. La mayoría de las series clínicas informan que los pacientes deben tener <50-55 años de edad para ser considerados candidatos. Si bien los resultados son mejores para los pacientes más jóvenes, se pueden obtener buenos resultados incluso cuando la edad superior se extiende más allá del límite aceptado actualmente.

■ Enlace a texto completo: [https://www.arthroscopyjournal.org/article/S0749-8063\(19\)30445-1/fulltext](https://www.arthroscopyjournal.org/article/S0749-8063(19)30445-1/fulltext)

4.3 Grados de osteoartritis.

El trasplante meniscal debe realizarse siempre en rodillas con los ejes conservados, estables y preferentemente en grados bajos de osteoartritis.

Arthroscopy The Journal of Arthroscopic and Related Surgery AANA ARTHROSCOPY ASSOCIATION OF NORTH AMERICA

Regreso al deporte y al trabajo después de una osteotomía tibial alta con trasplante de aloinjerto de menisco medial concomitante.

Return to Sport and Work After High Tibial Osteotomy With Concomitant Medial Meniscal Allograft Transplant

Joseph N. Liu, M.D. Avinesh Agarwalla, M.D. Grant H. Garcia, M.D. David R. Christian, M.D. Anirudh K. Gowd, M.D. Adam B. Yanke, M.D., Ph.D. Brian J. Cole, M.D., M.B.A.

Propósito

(1) Examinar la línea de tiempo del regreso al deporte (RTS) y el regreso al trabajo (RTW) después de la osteotomía tibial alta (HTO) con trasplante de aloinjerto de menisco medial concomitante (MAT), (2) para evaluar el grado de función en RTS y RTW, y (3) para identificar las razones por las cuales los pacientes no vuelven a la actividad deportiva o laboral.

Métodos

Los pacientes sometidos a HTO más MAT fueron revisados retrospectivamente como mínimo 2 años después de la operación. El criterio de exclusión fue cualquier procedimiento concomitante, excepto la restauración del cartílago para defectos condilares femorales medianos focales de espesor completo. Los pacientes completaron un cuestionario subjetivo de deporte y trabajo, una escala analógica visual para el dolor, la evaluación numérica de evaluación única y un cuestionario de satisfacción.

Resultados

Se incluyeron 22 pacientes (de $35,1 \pm 8,1$ años) a los $9,3 \pm 3,7$ años después de la operación. Dieciséis pacientes participaron en deportes dentro de los 3 años previos a la cirugía, y 14 pacientes (87,5%) volvieron a practicar deporte $9,7 \pm 3,8$ meses después de la operación. Solo 7 pacientes (43,8%) volvieron a su estado previo a la lesión. Dieciocho pacientes fueron empleados dentro de los 3 años previos a la cirugía, y todos los pacientes volvieron a trabajar; sin embargo, solo 16 pacientes (88,9%) regresaron a la misma intensidad ocupacional en $3,1 \pm 2,4$ meses. Las tasas de RTW para ocupaciones de intensidad ligera, media y pesada fueron de 100%, 75,0% y 85,7%, respectivamente, mientras que la duración de RTW fue de 2,1 meses, 2,3 meses y 4,8 meses, respectivamente. De los pacientes, 20 (90,9%) informaron al menos 1 queja postoperatoria, con 13 pacientes (59,1%) que regresaron a la sala de operaciones por síntomas recurrentes,

Conclusiones

En pacientes con deficiencia de menisco medial y deformidad en varo, HTO más MAT proporcionaron altas tasas de RTS (87,5%) y RTW (100%) en 9,7 meses y 3,1 meses, respectivamente. Es imperativo que los médicos manejen las expectativas porque los pacientes pueden RTS y RTW después de HTO más MAT; sin embargo, el regreso a actividades u ocupaciones de alta intensidad puede ser improbable o demorado.

Nivel de evidencia

Nivel IV, serie de casos retrospectivos.

■ Enlace a texto completo: [https://www.arthroscopyjournal.org/article/S0749-8063\(19\)30501-8/fulltext](https://www.arthroscopyjournal.org/article/S0749-8063(19)30501-8/fulltext)

Comentario editorial: volver al deporte no debería ser su objetivo después de una osteotomía tibial alta con trasplante de aloinjerto meniscal medial concomitante

Resumen

El trasplante de aloinjerto meniscal se ha realizado durante 3 décadas como un procedimiento de rescate para pacientes con compartimientos dolorosos después de una meniscectomía total o casi total. En las articulaciones malignas, las osteotomías periarticulares a menudo se realizan junto con el trasplante. El objetivo ha sido reducir el dolor y mejorar la función. Las primeras series mostraron que retear los meniscos trasplantados era común. Debido a que muchos receptores de trasplantes de menisco son jóvenes, el objetivo ha sido reducir el dolor y restaurar la función, y se ha desalentado el trabajo o las actividades deportivas de alta demanda.

Trasplante meniscal

Meniscus transplant

Villarreal DOA, Inzunza EGR, De la Riva MI, Ramírez PJA

Resumen

El alotrasplante de menisco representa la solución biológica para el paciente sintomático con deficiencia de menisco que ha desarrollado osteoartritis avanzada. Una creciente evidencia sugiere que el alivio del dolor y la mejora funcional pueden lograrse de manera confiable en el seguimiento a corto y mediano plazo, e incluso, en algunos casos, en el seguimiento a largo plazo (>10 años). Sin embargo, para obtener buenos resultados necesita una buena selección de pacientes, un riguroso proceso de rehabilitación y una buena técnica quirúrgica del procedimiento.

Trasplante de menisco

El trasplante de menisco alogénico representa la solución biológica para los pacientes con deficiencia meniscal que han desarrollado cambios severos hacia la osteoartritis. Estudios recientes han mostrado buenos resultados en el alivio del dolor y la mejoría funcional en pacientes postrasplantados de menisco. Los estudios se han hecho a corto y mediano plazo, incluso a largo plazo hasta los 10 años de seguimiento, encontrando de buenos a excelentes resultados. Sin embargo, para obtener buenos resultados es necesario una buena selección de pacientes, un proceso de rehabilitación riguroso así como una buena técnica quirúrgica del procedimiento.

Regreso al trabajo después de una osteotomía tibial alta con trasplante de aloinjerto osteocondral concomitante

Return to Work Following High Tibial Osteotomy With Concomitant Osteochondral Allograft Transplantation

Avinesh Agarwalla, M.D. David R. Christian, M.D. Joseph N. Liu, M.D. Grant H. Garcia, M.D. Michael L. Redondo, M.D. Anirudh K. Gowd, M.D. Adam B. Yanke, M.D., Ph.D. Brian J. Cole, M.D., M.B.A.

Propósito

Evaluar el cronograma de retorno al trabajo (RTW) después de la osteotomía tibial alta de cuña de apertura (HTO) con trasplante concomitante de aloinjerto osteocondral (OCA) del cóndilo femoral medial.

Métodos

Los pacientes consecutivos sometidos a HTO + OCA debido a deficiencia focal condral y deformidad en varo fueron identificados retrospectivamente y revisados en un mínimo de 2 años después de la cirugía. Los pacientes completaron un cuestionario de trabajo subjetivo, una escala analógica visual para el dolor, una evaluación numérica de evaluación única y un cuestionario de satisfacción.

Resultados

Veintiocho pacientes (edad promedio: 36.0 ± 7.9 años) se incluyeron a los 6.7 , 4.1 años después de la operación. Veintiséis pacientes fueron empleados antes de la cirugía y 25 pacientes (96,2%) volvieron a trabajar después de HTO + OCA. Sin embargo, solo el 88.5% de los pacientes pudieron regresar al mismo nivel de intensidad ocupacional en 3.5 ± 2.9 meses después de la operación. La tasa de RTW a la misma intensidad ocupacional para las ocupaciones de intensidad sedentaria, ligera, media y pesada fue 100%, 100%, 88.9% y 80% ($P = .8$), mientras que la duración de RTW fue 9.0 ± 7.1 meses , 1.7 ± 1.4 meses, 2.7 ± 0.9 meses y 4.2 ± 1.9 meses ($P = .006$), respectivamente. Dos pacientes (7.7%) se sometieron a reemplazo de rodilla en 5.3 ± 3.1 años después de la operación debido a la progresión de la osteoartritis en el compartimento medial.

Conclusiones

En pacientes con deficiencia focal condral y deformidad en varo, HTO + OCA proporciona una alta tasa de RTW (96.2%) en 3.5 ± 2.9 meses después de la operación. Sin embargo, los pacientes con ocupaciones de mayor intensidad pueden tardar más en regresar al trabajo que aquellos con ocupaciones menos exigentes físicamente.

■ Enlace a texto completo: [https://www.arthroscopyjournal.org/article/S0749-8063\(19\)30788-1/fulltext](https://www.arthroscopyjournal.org/article/S0749-8063(19)30788-1/fulltext)



Análisis de supervivencia y factor de riesgo de osteotomía tibial alta de cuña abierta medial para osteoartritis de rodilla unicompartmental

Survival and Risk Factor Analysis of Medial Open Wedge High Tibial Osteotomy for Unicompartment Knee Osteoarthritis

Cheng Jin, M.D., Ph.D. Eun-Kyoo Song, M.D., Ph.D. Asep Santoso, M.D. Pramod Shaligram Ingale, M.S., D.N.B. Ik-Sun Choi, M.D. Jong-Keun Seon, M.D., Ph.D.

Propósito

El propósito de este estudio retrospectivo fue evaluar las tasas de supervivencia y analizar los factores que afectan la tasa de supervivencia después del tratamiento primario con osteotomía tibial alta de cuña abierta medial (MOWHTO) para la osteoartritis medial unicompartmental de rodilla.

Métodos

La evaluación clínica utilizando Knee Society Score (KSS) y Western Ontario y McMaster Universities Osteoarthritis Index Score y la evaluación radiográfica, incluido el eje mecánico, se realizaron antes y después de la cirugía. Los principales criterios de falla para la supervivencia incluyeron la conversión a artroplastia total de rodilla o KSS de <60 puntos. Además, se analizaron los factores de riesgo que afectaron la supervivencia después de MOWHTO.

Resultados

Se incluyeron trescientas treinta y nueve rodillas después de un mínimo de 5 años de seguimiento. Su edad media fue de 56 años y la duración media del seguimiento fue de 9,6 años. Los puntajes promedio del índice de osteoartritis de las universidades KSS y Western Ontario y McMaster mejoraron significativamente después de la cirugía (87.3 y 18.5 puntos

a los 5 años y 81.7 y 23.6 puntos a los 10 años). El ángulo medio cadera-rodilla-tobillo (HKA) se corrigió de 7,2 ° varo a 3,4 ° valgo 1 año después de la cirugía, que se mantuvo hasta 10 años después de la cirugía (2,9 ° valgo a los 5 años y 2,3 ° valgo a los 10 años, $P > .05$). Usando las estimaciones de supervivencia de Kaplan-Meier, la probabilidad de supervivencia para MOWHTO fue del 96.8% a los 5 años, del 87.1% a los 10 años y del 85.3% a los 13 años. El análisis de regresión multivariante reveló que la edad ≥ 65 años (razón de riesgo [HR] = 2.34, $P = .046$), daño del cartílago del compartimento medial grado de la Sociedad Internacional de Reparación del Cartílago ≥ 4 (HR = 2.46, $I = .045$), daño del cartílago del compartimento lateral grado de la Sociedad Internacional de Reparación del Cartílago ≥ 2 (HR = 3.38, $P = .006$), El ángulo HKA postoperatorio $< 0^\circ$ (HR = 4.69, $P < .001$) se asociaron con la falla.

Conclusión

MOWHTO parece ser una buena opción de tratamiento para pacientes jóvenes y activos con osteoartritis medial de rodilla y alineación en varo, con tasas de supervivencia aceptables y resultados satisfactorios. La edad ≥ 65 años, el daño de cartílago de grado 4 en el compartimento medial, el daño de cartílago de grado ≥ 2 en el compartimento lateral y la corrección insuficiente del ángulo HKA parecen ser factores de riesgo significativos asociados con la falla.

Nivel de evidencia

Nivel IV: serie de casos retrospectivos.

■ Enlace a texto completo: [https://www.arthroscopyjournal.org/article/S0749-8063\(19\)30760-1/fulltext](https://www.arthroscopyjournal.org/article/S0749-8063(19)30760-1/fulltext)



Comentario editorial: la osteotomía tibial alta para las rodillas en varo con osteoartritis medial puede prevenir la artroplastia total de rodilla

Editorial Commentary: High Tibial Osteotomy for Varus Knees With Medial Osteoarthritis May Prevent Total Knee Arthroplasty

Arne Ekeland, M.D., Ph.D. Tor Kjetil Nerhus, M.D., Ph.D.

Resumen

La osteotomía tibial alta para la osteoartritis medial unilateral de la rodilla descarga el área osteoartítica, alivia el dolor y puede prevenir la osteoartritis posterior si se realiza por las indicaciones ideales. El riesgo de conversión de osteotomía tibial alta a artroplastia total de rodilla es mayor si la osteoartritis ha avanzado demasiado y para personas con sobrepeso, fumadores de cigarrillos, pacientes mayores, pacientes femeninas, pacientes con un alto nivel de comorbilidad y pacientes con corrección insuficiente de la mala alineación del varo.

■ Enlace a texto completo: [https://www.arthroscopyjournal.org/article/S0749-8063\(19\)30967-3/fulltext](https://www.arthroscopyjournal.org/article/S0749-8063(19)30967-3/fulltext)

4.4 ¿Es posible volver al deporte después de un trasplante meniscal?

Arthroscopy The Journal of Arthroscopic and Related Surgery

AANA ARTROSCOPY ASSOCIATION OF NORTH AMERICA

Comentario editorial: la osteotomía tibial alta para las rodillas en varo con osteoartritis medial puede prevenir la artroplastia total de rodilla

Editorial Commentary: It Takes Two to Tango: The Shared Decision of Return to Sport After Meniscal Transplantation

Alberto Grassi, M.D. Stefano Zaffagnini, M.D.

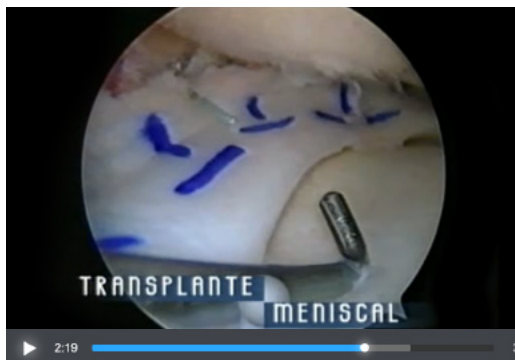
Resumen

A pesar de sus buenos resultados generales, el trasplante de aloinjerto de menisco se considera un procedimiento de rescate, y la abstención de la práctica deportiva se considera una solución válida para preservar el menisco trasplantado el mayor tiempo posible. Sin embargo, muchos pacientes quieren volver a practicar deporte y esto suele ser beneficioso para ellos. Por tanto, debemos saber cómo se comporta el trasplante de aloinjerto de menisco en cuanto a la vuelta al deporte para poder asesorar mejor a nuestros pacientes. Por lo tanto, es de importancia primordial discutir las expectativas generales y relacionadas con el deporte con cada paciente, a quien se debe informar de los riesgos potenciales a corto y largo plazo de las actividades deportivas extenuantes o ligeras. En particular, el alto riesgo de reintervención, el largo tiempo de recuperación y el efecto potencialmente deletéreo de la actividad deportiva sobre la supervivencia del injerto deben ser bastante claros tanto para los cirujanos como para los pacientes.

■ Enlace a texto completo: [https://www.arthroscopyjournal.org/article/S0749-8063\(20\)30515-6/fulltext](https://www.arthroscopyjournal.org/article/S0749-8063(20)30515-6/fulltext)

4.5 Técnica vía artroscópica

En el momento actual existen dos tendencias: dejar unos pequeños tacos óseos a nivel de los cuernos meniscales o un raíl uniendo ambos cuernos para favorecer su fijación dentro de los túneles o confiar el anclaje inicial del injerto a unas suturas, mientras se produce la unión fibrosa de los cuernos meniscales al hueso del interior de los túneles. Inicialmente, las técnicas quirúrgicas propuestas requerían la realización de una pequeña artrotomía, aunque muchos cirujanos realizaban el trabajo con la asistencia del artroscopio. A finales de los años ochenta, Keene demostró la posibilidad de realizar el implante por vía totalmente artroscópica, siendo la tendencia actual, tanto utilizando o no injertos con tacos óseos.



Trasplante meniscal



Técnica Double Bone Plug Meniscus

El trasplante meniscal es un excelente tratamiento para pacientes jóvenes con síntomas relacionados con la deficiencia meniscal tras su extirpación como son el dolor y los daños condrales. A pesar de que puede producirse una retracción del injerto, el resultado clínico es muy bueno.

Arthroscopy The Journal of Arthroscopic and Related Surgery AANA | ARTHROSCOPY ASSOCIATION OF NORTH AMERICA

Un análisis por resonancia magnética de la contracción de aloinjertos de menisco lateral congelados frescos trasplantados durante un seguimiento mínimo de 8 años

Editorial commentary: Long-Term Outcomes of Fresh-Frozen Meniscal Allografts—Shrinkage Progresses, but Is It Clinically Significant?

Brian J. Cole, M.D., M.B.A. Eric D. Haunschild, B.S. Jorge Chahla, M.D., Ph.D.

Propósito

Evaluar la incidencia y el grado de contracción de los aloinjertos meniscales frescos congelados trasplantados en un período a largo plazo de > 8 años e investigar si la contracción del aloinjerto progresa y se asocia con resultados clínicos y radiológicos inferiores después del trasplante de aloinjerto meniscal (MAT) a largo plazo.

Métodos

Se revisaron 22 rodillas en 20 pacientes (edad media, 31,41 ± 9,11 años) que se sometieron a MAT lateral aislada. Todos los pacientes fueron seguidos con imágenes de resonancia magnética (IRM) durante al menos 8 años (media, 11,78 ± 3,10 años). Los anchos de aloinjerto del asta anterior, la mitad del cuerpo y el asta posterior a 1 y > 8 años después de la operación se midieron mediante resonancia magnética. Para estimar el grado de contracción, se calcularon los cambios relativos en los anchos durante los intervalos. Los pacientes se clasificaron en 4 grupos según el grado de contracción: mínimo (<10%), leve (10% -25%), moderado (25% -50%) y severo (> 50%). El ancho del espacio articular se midió en las radiografías de soporte de peso para evaluar el resultado radiológico. La puntuación de Lysholm se utilizó para evaluar el resultado clínico.

Resultados

El cambio relativo en el ancho del asta anterior, la mitad del cuerpo y el asta posterior, en comparación con ese 1 año después de la operación, fue del 82.7% (intervalo de confianza del 95% 77.4% -87.5%), 75.9% (70.7% -81.0%) , y 85.0% (81.4% -88.5%), respectivamente. El grado de contracción fue mayor en la mitad del cuerpo que en los cuernos anterior y posterior. Alrededor del 70% de los aloinjertos mostraron ≥10% de contracción del asta posterior. La contracción meniscal no mostró una correlación significativa con el resultado clínico y radiológico.

Conclusiones

En el seguimiento a largo plazo (> 8 años), la contracción de aloinjertos meniscales frescos congelados trasplantados progresó a 1 año postoperatorio. En promedio, la contracción fue leve y más prominente en la mitad del cuerpo que en el asta anterior o posterior. En este estudio, no se pudo concluir que la contracción de los aloinjertos se asoció significativamente con resultados clínicos y radiológicos inferiores a largo plazo.

Nivel de evidencia

Nivel IV, serie de casos terapéuticos.

■ **Enlace a texto completo:** [https://www.arthroscopyjournal.org/article/S0749-8063\(19\)30505-5/fulltext](https://www.arthroscopyjournal.org/article/S0749-8063(19)30505-5/fulltext)

Comentario editorial: Resultados a largo plazo de los aloinjertos de menisco congelados frescos: la retracción progresiva, pero ¿es clínicamente significativo?

Editorial commentary: Long-Term Outcomes of Fresh-Frozen Meniscal Allografts—Shrinkage Progresses, but Is It Clinically Significant?

Brian J. Cole, M.D., M.B.A. Eric D. Haunschild, B.S. Jorge Chahla, M.D., Ph.D.

Resumen

Se ha informado que el trasplante de aloinjerto meniscal es un excelente tratamiento para pacientes jóvenes con síntomas relacionados con la deficiencia meniscal. Hasta la fecha, varios estudios que informan sobre extrusión o contracción después de un trasplante de menisco no han podido correlacionar estos hallazgos con los resultados clínicos. Sin embargo, la longevidad, la durabilidad del injerto y la salud general de las articulaciones aún no se han determinado en el contexto de la extrusión y la contracción del injerto. Dado el creciente cuerpo de evidencia que muestra diversos grados de contracción a lo largo del tiempo sin ningún efecto sobre el resultado funcional, los cambios morfológicos del aloinjerto pueden no ser tan clínicamente importantes como se pensaba desde un punto de vista clínico.

Trasplante de aloinjerto meniscal después de la meniscectomía: efectividad clínica y rentabilidad

Waugh N, Mistry H, Metcalfe A, Loveman E, Colquitt J, Royle P, Smith NA, Spalding T

Propósito:

Evaluar la efectividad clínica y la rentabilidad del trasplante de aloinjerto meniscal (MAT) después de una lesión meniscal y una meniscectomía posterior.

Métodos:

Revisión sistemática de la efectividad clínica y análisis de costo-efectividad.

Resultados

Existe evidencia considerable de estudios observacionales, de mejoría en los síntomas después del trasplante de aloinjerto meniscal, pero solo encontramos un pequeño ensayo piloto con una comparación aleatoria con un grupo de control que recibió atención no quirúrgica. Aún no se ha demostrado que MAT sea condroprotector. El análisis de costo-efectividad no es posible debido a la falta de datos sobre la efectividad de MAT en comparación con la atención no quirúrgica.

Conclusión:

Los beneficios de MAT incluyen alivio sintomático y restauración de al menos algunas actividades previas, que se reflejarán en valores de utilidad y, por lo tanto, en años de vida ajustados por calidad y, a largo plazo, prevención o retraso de la osteoartritis, y evitación o aplazamiento de algunos reemplazos de rodilla, con el consiguiente ahorro. Es probable que sea rentable, pero esto no se puede probar sobre la base de la evidencia actual.