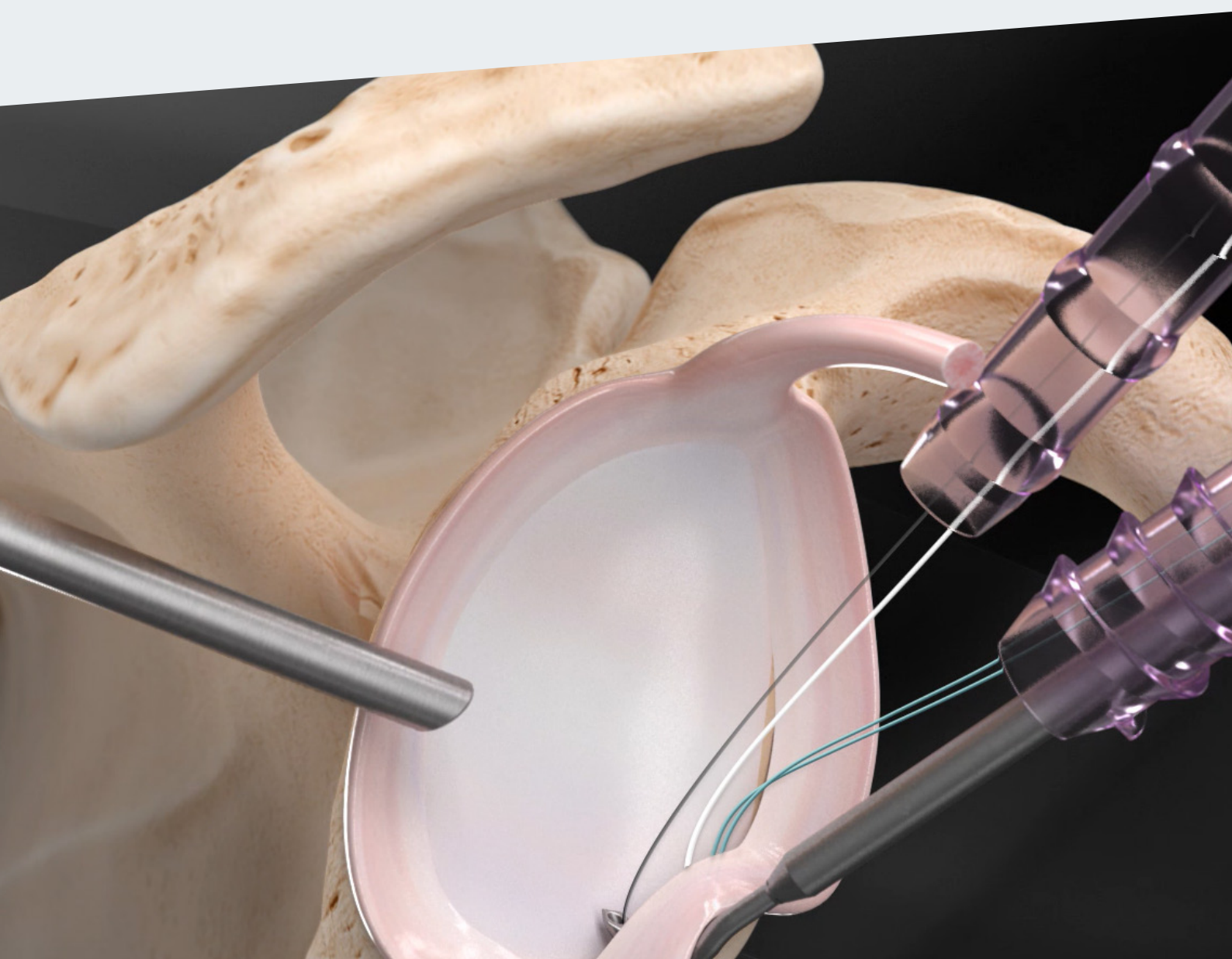

RipollyDePrado **FIFA** | MEDICAL CENTRE
SportClinic OF EXCELLENCE

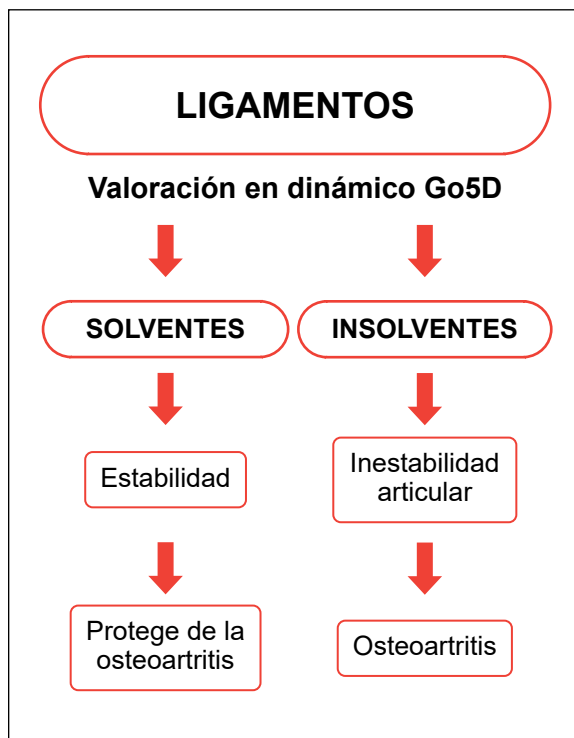
Crterios Médicos del Servicio sustentados por la bibliografía médica Luxación del hombro

CRITERIOS MÉDICOS DEL SERVICIO PARA EL TRATAMIENTO DE LA LUXACIÓN DE HOMBRO SUSTENTADOS POR LA BIBLIOGRAFÍA MÉDICA

En nuestro servicio, la tendencia actual es la reconstrucción quirúrgica de las lesiones producidas por la luxación de hombro sistemáticamente en pacientes por debajo de los 40 años. En edades más tardías, damos opción al tratamiento conservador.

Las repeticiones de las luxaciones de hombro conducen al deterioro de la articulación, proceso que debemos intentar detener.

DIAGNÓSTICO DE CERTEZA BIOMECÁNICO GO5D



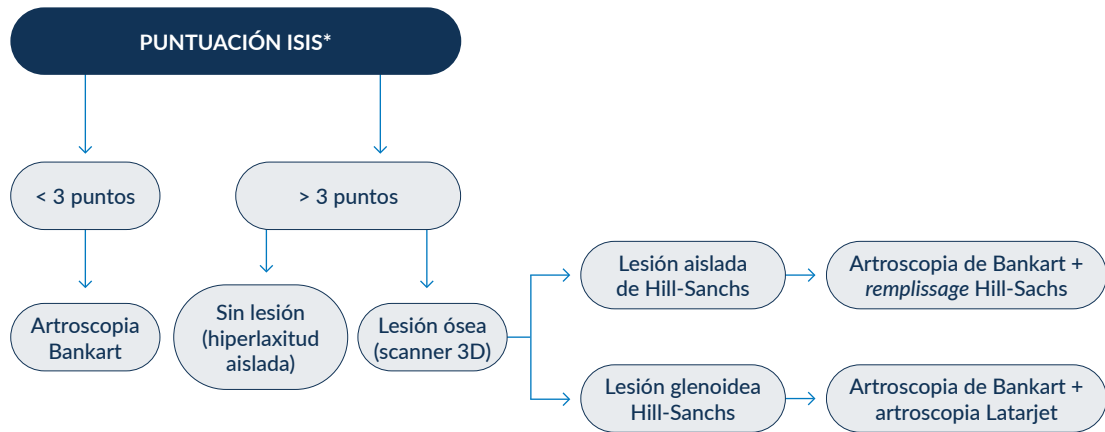
[Ver vídeo](#)



[Ver dossier explicativo](#)

Conceptos actuales en el diagnóstico

- 1 Historia clínica.
- 2 Exploración clínica.
- 3 Pruebas complementarias de imagen.
- 4 Diagnóstico de certeza biomecánico Go5D.



*ISIS: Índice de Inestabilidad Severa
Figura: Sociedad Francesa de Artroscopia

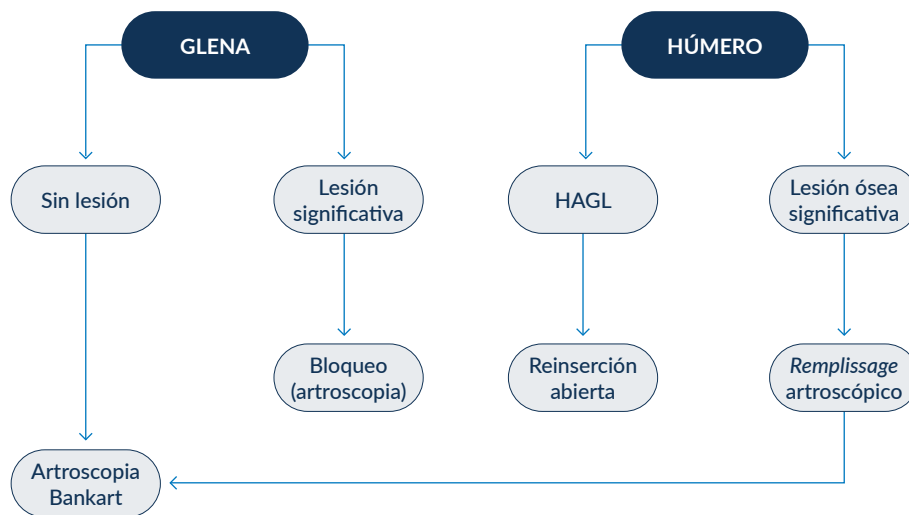


Figura: Sociedad Francesa de Artroscopia

ÍNDICE

- 1** | Primera luxación.
- 2** | Tratamiento cuando existe lesión de Hill-Sachs importante
- 3** | Opciones quirúrgicas tras el fracaso de la primera intervención para estabilizar el hombro.

1 CRITERIO DEL SERVICIO: Primera luxación

En la actualidad, no existe consenso para intervenir al hombro después de sufrir una primera luxación aunque hay evidencia científica de que si la primera luxación se sufre por debajo de los 35 años, se da una altísima posibilidad de que esta vuelva a repetirse. En nuestro servicio, somos partidarios de evitar los daños producidos a la articulación producidos por las luxaciones recurrentes. Por ello, en personas de alta actividad recomendamos en muchas ocasiones la intervención en la primera luxación o, en cualquier caso, siempre en la segunda.

El tratamiento de la segunda luxación de hombro debe ser quirúrgico. Practicaremos siempre una reconstrucción de Bankart y, si hay una lesión del Hill-Sachs suficientemente importante, añadiremos la técnica de Remplissage por vía artroscópica.

Múltiples eventos de inestabilidad en la presentación inicial son el principal predictor de fracaso del tratamiento no quirúrgico para la inestabilidad anterior del hombro

Nicholas C. Duethman, M.D. Christopher D. Bernard, M.D. Devin Leland, M.D. Ryan R. Wilbur, B.A. Aaron J. Krych, M.D. Diane L. Dahm, M.D. Jonathan D. Barlow, M.D. Christopher L. Camp, M.D.

Objetivo

Definir la tasa de éxito del tratamiento no quirúrgico inicial para la inestabilidad traumática anterior del hombro en una población geográfica definida de EE. UU., Describir los factores que predicen la conversión a cirugía después del tratamiento no quirúrgico inicial y describir los resultados a largo plazo del tratamiento no quirúrgico después del evento de inestabilidad anterior traumático índice. .

Métodos

Se utilizó la base de datos del Proyecto de Epidemiología de Rochester para identificar a los pacientes de 14 a 39 años tratados por inestabilidad anterior del hombro entre 1994 y 2016. Se evaluaron las características demográficas de los pacientes, las comorbilidades, las características de las lesiones y las imágenes. Los pacientes tratados de forma no operatoria durante los primeros 6 meses después del episodio de inestabilidad índice se analizaron para determinar los resultados a largo plazo (tasa de recurrencia, dolor en el último seguimiento, resultados radiográficos), la tasa de éxito del tratamiento conservador continuado (sin conversión a cirugía), y factores asociados con la conversión a cirugía (características del paciente y de la lesión). La supervivencia libre de cirugía se informó con una curva de supervivencia de Kaplan-Meier y se utilizaron modelos de riesgos proporcionales de Cox para evaluar la asociación de variables con la conversión a cirugía.

Resultados

Un total de 379 pacientes cumplieron los criterios del estudio, con un período de seguimiento medio de 10,2 años (rango, 0,53-25,00 años). La edad promedio fue de 23,9 años, el índice de masa corporal medio fue de 26,2 y el 100% de los eventos de inestabilidad se debieron a traumatismos. De los hombros, 79 (20,1%) finalmente fracasaron en el tratamiento conservador inicial y progresaron a la cirugía. En el seguimiento final, la tasa de inestabilidad recurrente fue del 52,3% en el grupo tratado definitivamente sin cirugía y la tasa de recurrencia disminuyó del 92,4% al 10,1% en los pacientes que se sometieron a conversión a tratamiento quirúrgico. Los factores asociados con la conversión a cirugía incluyeron 2 o más subluxaciones antes de la primera evaluación (índice de riesgo [HR], 1,82; P = 0,002), 2 o más luxaciones antes de la primera evaluación (HR, 1,76; P = 0,006) e inestabilidad recurrente en el seguimiento (HR, 4,21; p <0,001).

■ Enlace a artículo completo: [https://www.arthroscopyjournal.org/article/S0749-8063\(21\)00286-3/fulltext](https://www.arthroscopyjournal.org/article/S0749-8063(21)00286-3/fulltext)

Enfoque artroscópico para la lesión aguda de Bankart óseo

Giuseppe Porcellini, Fabrizio Campi, Paolo Paladini

Propósito

Informar sobre un enfoque artroscópico para una lesión ósea de Bankart que utiliza una técnica modificada de Bankart para fijar el fragmento óseo avulsionado a la glenoides sana.

Tipo de estudio

Estudio de series de casos.

Métodos

De los 250 pacientes que recibieron tratamiento quirúrgico por luxación de hombro en nuestra unidad, se incluyeron en este estudio 25 pacientes practicantes de deportes con luxación traumática aguda del hombro y fractura del borde glenoideo anterior. Los criterios de inclusión fueron lesiones óseas de Bankart de menos de 3 meses de edad y que implican menos del 25% de la glenoides, ausencia de lesiones asociadas y seguimiento de más de 2 años. Los procedimientos artroscópicos se realizaron utilizando una técnica modificada de Bankart para fijar el fragmento óseo avulsionado al borde glenoideo sano utilizando anclajes de sutura. Se diseñó una puntuación de Rowe modificada para evaluar los resultados del rango de movimiento.

Resultados

La función y la estabilidad del hombro se restablecieron en 23 pacientes (92%) 2 años después de la cirugía. No hubo recurrencia de inestabilidad. El rango de movimiento se redujo mínimamente. Todos los pacientes reanudaron sus actividades deportivas: 23 (92%) al mismo nivel de rendimiento que antes de la cirugía y 2 (8%) a un nivel inferior debido a la pérdida de rotación externa de 20 grados.

Conclusiones

Esta técnica artroscópica parece ofrecer un método óptimo para evaluar y tratar las lesiones de Bankart óseas agudas aisladas que involucran menos del 25% de la glenoides.

Criterios para el tratamiento artroscópico de la inestabilidad anterior del hombro: un estudio prospectivo.

E Calvo, JJ Granizo, D Fernández-Yruegas

Resumen

Evaluamos prospectivamente a 61 pacientes tratados artroscópicamente por la inestabilidad anterior del hombro en un seguimiento medio de 44,5 meses (24 a 100) utilizando la escala de Rowe. Aquellos con luxación postoperatoria o subluxación se consideraron fracasos. El análisis de regresión logística se utilizó para identificar pacientes con mayor riesgo de recurrencia con el fin de desarrollar un sistema de selección adecuado. La puntuación media de Rowe mejoró de 45 antes de la operación a 86 en el seguimiento ($p < 0.001$). Al menos un episodio de inestabilidad postoperatoria ocurrió en 11 pacientes (18%), aunque su estabilidad mejoró ($p = 0.018$), y solo tres requirieron revisión. Subjetivamente, ocho pacientes estaban insatisfechos. Edad menor de 28 años, laxitud ligamentosa, la presencia de una fractura del borde glenoideo que afecta a más del 15% de la superficie articular, y la participación postoperatoria en deportes de contacto o generales se asociaron con un mayor riesgo de recurrencia y obtuvieron 1, 1, 5 y 1 punto, respectivamente. Aquellos pacientes con una puntuación total de dos o más puntos tenían un riesgo relativo de recurrencia del 43% y deberían ser tratados con cirugía abierta.

Clasificación de la inestabilidad de la articulación glenohumeral.

Christian Gerber, Richard W Nyffeler

Resumen

Las inestabilidades del hombro se han clasificado según la etiología, la dirección de la inestabilidad o sus combinaciones. Los autores actuales describen un sistema de clasificación, que distingue entre inestabilidades estáticas, inestabilidades dinámicas y dislocación voluntaria. Las inestabilidades estáticas se definen por la ausencia de síntomas clásicos de inestabilidad y se asocian con el manguito rotador o la enfermedad degenerativa de las articulaciones. El diagnóstico es radiológico, no clínico. Las inestabilidades dinámicas son iniciadas por un trauma y pueden estar asociadas con lesiones capsulolabrales, lesiones definidas del borde glenoideo o con hiperlaxitud. Pueden ser unidireccionales o multidireccionales. La luxación voluntaria se clasifica por separado porque las luxaciones no ocurren inadvertidamente sino bajo el control voluntario del paciente.

Inestabilidad recurrente del hombro anterior: revisión de la literatura y conceptos actuales.

Hakan Sofu , Sarper Gürsu , Nizamettin Koçkara , Ali Öner , Ahmet Issin y Yalkın Çamurcu

Resumen

El propósito de este artículo de revisión es discutir el espectro clínico de la inestabilidad traumática anterior del hombro recurrente con los conceptos y controversias actuales a nivel científico. Debido a la creciente participación de personas de cualquier grupo de edad de la población en actividades deportivas, los profesionales de la salud que se ocupan del cuidado de pacientes con traumatismos deben tener un conocimiento profundo de la anatomía, la fisiopatología, los factores de riesgo y el manejo de la inestabilidad del hombro anterior. Los factores de riesgo para la luxación recurrente del hombro son la edad temprana, la participación en actividades deportivas de contacto de alta demanda, la presencia de Hill-Sachs o la lesión ósea de Bankart, la historia previa de luxación traumática ipsolateral, el manguito rotador ipsolateral o la insuficiencia muscular deltoidea y la laxitud ligamentosa subyacente. Lograr el mejor resultado para cualquier paciente en particular depende del procedimiento que permita la observación de las superficies articulares, proporcione la reparación anatómica, mantenga el rango de movimiento y también se pueda aplicar con bajas tasas de complicaciones y recurrencia. Aunque se han descrito varias técnicas quirúrgicas, no existe un consenso y, por lo tanto, los cirujanos ortopédicos deben seguir y tratar de mejorar las modalidades de tratamiento actuales basadas en evidencia para los pacientes.

Patología intraarticular en luxación aguda del hombro anterior por primera vez: un estudio artroscópico.

R Norlin

Resumen

El daño intraarticular de los tejidos blandos después de la luxación aguda del hombro por primera vez se ha descrito poco en la literatura. El presente estudio describe 24 casos de luxación anterior del hombro por primera vez que todos fueron evaluados bajo anestesia y examinados mediante artroscopia. Todos los hombros que sufren luxación anterior muestran lesiones de Bankart y Hill-Sachs. También muestran inestabilidad anterior. Los hallazgos artroscópicos fueron uniformes y, por lo tanto, no pueden utilizarse como predictores para el desarrollo futuro de inestabilidad recurrente.

Resultado a largo plazo de lesiones agudas versus crónicas de Bankart óseo manejadas artroscópicamente.

Giuseppe Porcellini, Paolo Paladini, Fabrizio Campi, Massimo Paganelli

Antecedentes

Las lesiones óseas agudas de Bankart se pueden tratar con éxito con un enfoque artroscópico para fijar el fragmento óseo avulsionado a la glenoides sin injerto.

Hipótesis

Las lesiones óseas crónicas de Bankart con defectos glenoideos pueden repararse artroscópicamente de la misma manera que las lesiones agudas.

Métodos

Durante 6 años, 215 de 406 hombros inestables fueron manejados con un abordaje artroscópico. Se detectó una lesión ósea de Bankart en 68 (31,6%); de estos, 41 fueron operados <3 meses después de la primera luxación (grupo agudo) y 27 en un intervalo más largo (grupo crónico). La evaluación preoperatoria fue por radiografía y tomografía computarizada. Se utilizó una técnica modificada de Bankart para reparar el complejo capsulolabral y fijar el fragmento óseo avulsionado al glenoides sano con anclajes de sutura. Los datos de seguimiento a largo plazo (al menos 4 años) estaban disponibles para 65 pacientes (41 agudos y 24 crónicos). Se compararon las puntuaciones preoperatorias y postoperatorias de Rowe.

Resultados

Un paciente del grupo agudo (2.4%) y un paciente del grupo crónico (4.2%) experimentaron una redistribución traumática. Las puntuaciones medias de Rowe postoperatorias aumentaron, de 59 a 92 y de 43.5 a 61, respectivamente (ambas P <.001).

Conclusión

Un procedimiento artroscópico que utiliza anclajes de sutura parece permitir el tratamiento exitoso de lesiones óseas agudas de Bankart. Las lesiones crónicas tuvieron resultados menos favorables.

Luxaciones anteriores del hombro por primera vez: ¿deben estabilizarse artroscópicamente?

Sedeek Mohamed Sedeek, MCH, FRCSI, Hamid Rahmatullah Bin Abd Razak, MBBS, MRCS, Gerard WW Ee, MBBS, MRCS y Andrew HC Tan, FRCSG, FRCSE

Resumen

La articulación glenohumeral es inherentemente inestable porque la gran cabeza humeral se articula con la pequeña sombra de la fosa glenoidea. La luxación anterior traumática del hombro es una lesión atlética relativamente común, y la alta frecuencia de inestabilidad recurrente en atletas jóvenes después de la luxación del hombro es desalentador tanto para el paciente como para el médico tratante. El tratamiento de la luxación traumática primaria del hombro sigue siendo controvertido. Tradicionalmente, el tratamiento implica la inmovilización inicial durante 4 a 6 semanas, seguido de rehabilitación funcional. Sin embargo, en vista de las altas tasas de recurrencia asociadas con este enfoque tradicional, ha habido un interés creciente en determinar si la intervención quirúrgica inmediata puede reducir la tasa de luxación recurrente del hombro, mejorando la calidad de vida del paciente.

Cambios patológicos asociados con luxaciones de hombro. Hallazgos de exploración física y artroscópica en luxaciones anteriores traumáticas por primera vez.

DC Taylor, RA Arciero

Resumen

Este estudio observacional prospectivo se realizó en pacientes jóvenes, menores de 24 años, con luxaciones traumáticas anteriores del hombro por primera vez. A estos pacientes se les ofreció tratamiento artroscópico o no quirúrgico. Cincuenta y tres pacientes eligieron el tratamiento no quirúrgico. Sesenta y tres pacientes eligieron someterse a procedimientos artroscópicos. La edad promedio de los pacientes fue de 19,6 años. Había 59 hombres y 4 mujeres. Todos los procedimientos se realizaron dentro de los 10 días de la dislocación.

Los 63 pacientes tenían hemartrosis. Sesenta y uno de los 63 (97%) pacientes tratados quirúrgicamente tuvieron un desprendimiento completo del complejo capsuloligamentoso del borde glenoideo y el cuello (lesión de Perthes-Bankart), sin evidencia grave de lesión intracapsular. De los otros dos pacientes, uno tenía una avulsión del ligamento glenohumeral inferior desde el cuello del húmero, y uno tenía una rotura capsular intersticial adyacente al labrum glenoideo intacto. Cincuenta y siete pacientes tenían lesiones de Hill-Sachs; ninguno era grande. Hubo seis lesiones labral anteriores posteriores posteriores, dos con desprendimiento del tendón del bíceps. No hubo lágrimas en el manguito de los rotadores. De los 53 pacientes tratados sin cirugía, 48 (90%) han desarrollado inestabilidad recurrente. En esta población, la avulsión capsulolabral parecía ser la lesión patológica macroscópica primaria después de una luxación por primera vez. Estos hallazgos, asociados con la tasa de recurrencia no operativa del 90%, sugieren una fuerte asociación entre la inestabilidad recurrente y la lesión de Perthes-Bankart en esta población. Hubo seis lesiones labral anteriores posteriores posteriores, dos con desprendimiento del tendón del bíceps. No hubo lágrimas en el manguito de los rotadores. De los 53 pacientes tratados sin cirugía, 48 (90%) han desarrollado inestabilidad recurrente.

En esta población, la avulsión capsulolabral parecía ser la lesión patológica macroscópica primaria después de una luxación por primera vez. Estos hallazgos, asociados con la tasa de recurrencia no operativa del 90%, sugieren una fuerte asociación entre la inestabilidad recurrente y la lesión de Perthes-Bankart en esta población. Hubo seis lesiones labral anteriores posteriores posteriores, dos con desprendimiento del tendón del bíceps. No hubo lágrimas en el manguito de los rotadores.

De los 53 pacientes tratados sin cirugía, 48 (90%) han desarrollado inestabilidad recurrente. En esta población, la avulsión capsulolabral parecía ser la lesión patológica macroscópica primaria después de una luxación por primera vez.

Estos hallazgos, asociados con la tasa de recurrencia no operativa del 90%, sugieren una fuerte asociación entre la inestabilidad recurrente y la lesión de Perthes-Bankart en esta población. la avulsión capsulolabral parecía ser la lesión patológica macroscópica primaria después de una luxación por primera vez. Estos hallazgos, asociados con la tasa de recurrencia no operativa del 90%, sugieren una fuerte asociación entre la inestabilidad recurrente y la lesión de Perthes-Bankart en esta población. la avulsión capsulolabral parecía ser la lesión patológica macroscópica primaria después de una luxación por primera vez.

Estos hallazgos, asociados con la tasa de recurrencia no operativa del 90%, sugieren una fuerte asociación entre la inestabilidad recurrente y la lesión de Perthes-Bankart en esta población.

Predicción de fallas después de la reparación artroscópica primaria de Bankart: análisis de un modelo estadístico utilizando factores de riesgo anatómicos

Edward H. Yian, MD : Michael Weathers, MD: Dr. Jonathan R. Knott: Jeffrey F. Sodl, MD Hillard T. Spencer, MD

Propósito

El propósito de este estudio fue establecer y analizar un sistema de puntuación simplificado basado en mediciones de imágenes anatómicas para predecir la inestabilidad recurrente después de la reparación capsulolabral del hombro artroscópica primaria.

Métodos

Se revisaron todos los pacientes sometidos a reparación capsulolabral anterior artroscópica primaria del hombro. Se

estableció contacto con los pacientes y se revisaron los gráficos para determinar el punto final de inestabilidad recurrente y el regreso al nivel anterior de actividad. Las variables predictivas de inestabilidad recurrente estudiadas incluyeron edad, sexo, cantidad de pérdida ósea glenoidea, arco articular anterior intacto (IAAA), seguimiento glenohumeral (fuera de pista), deportes de contacto y participación en deportes aéreos.

Resultados

540 pacientes cumplieron los criterios de inclusión y se dispuso de datos de seguimiento con datos de resonancia magnética para 337 hombros. El seguimiento promedio fue de 6.2 años (rango 3.4-9.3 años). Se produjo inestabilidad sintomática recurrente en 102 pacientes (30,3%) y el 68% de los pacientes contactados regresaron a las actividades previas a la lesión. En el análisis univariado, la edad menor de 21 años, las lesiones fuera de la trayectoria, IAAA <150 ° y la pérdida de hueso glenoideo (GBL) del 10% o más mostraron un mayor riesgo de inestabilidad recurrente. El análisis multivariable mostró que estos factores seguían siendo significativos: edad <21 (odds ratio [ratio] 2,37), glenoide fuera del recorrido (OR 2,86), IAAA <150 (OR 3,90) y GBL ≥10% (OR 7,47). Un sistema de puntuación que asigna 1 punto a cada una por edad y lesiones fuera de pista, 2 puntos para IAAA <150,

Conclusión

En el seguimiento a medio plazo, la inestabilidad recurrente del hombro después de la reparación capsulolabral anterior artroscópica primaria fue del 30% en esta serie. La edad más joven, la pérdida ósea glenoidea del 10% o más, IAAA <150 ° y la lesión glenoidea fuera de la trayectoria conferían el mayor riesgo de inestabilidad posoperatoria. Proponemos un sistema de puntuación que asigna 1 punto para la edad, 1 punto para las lesiones fuera de la pista, 2 puntos para IAAA <150 y 4 puntos para GBL > 10%. Este esquema demostró una precisión moderada para predecir la inestabilidad recurrente cuando se usa una puntuación de umbral de corte superior a 2 puntos para el fracaso.



La morfología del labrum y el número de luxaciones preoperatorias se asocian con inestabilidad recurrente después de la reparación artroscópica de Bankart

Labral Morphology and Number of Preoperative Dislocations Are Associated With Recurrent Instability After Arthroscopic Bankart Repair

Ravi Vaswani, M.D., Gregory Gasbarro, M.D., Christopher Como, B.S., Elan Golan, M.D., Mitchell Fourman, M.D., M.Phil., Andrew Wilmot, M.D., Camilo Borrero, M.D., Dharmesh Vyas, M.D., Ph.D., Albert Lin, M.D.

Propósito

Desarrollar un método para medir el volumen de la cápsula y el labrum en la resonancia magnética preoperatoria para predecir el fracaso quirúrgico después de la reparación primaria de Bankart.

Métodos

Se realizó un estudio retrospectivo de casos y controles en pacientes sometidos a estabilización artroscópica anterior primaria del hombro. El fracaso quirúrgico se definió como un evento de luxación recurrente. Los casos se emparejaron con los controles según la edad y el sexo en una proporción de 1: 2. Los artrogramas preoperatorios por resonancia magnética (RM) fueron analizados por 2 revisores capacitados utilizando el software Vitrea para medir el volumen del labrum y capsular con un modelo tridimensional. El tamaño del labrum también se midió cualitativamente en imágenes axiales. Un labrum "difusamente pequeño" se definió como la altura del labrum menor que el ancho del cartílago glenoideo de la marca de marea.

Resultados

De los 289 pacientes que se sometieron a una reparación artroscópica de Bankart entre 2006 y 2015, 33 que tuvieron una luxación postoperatoria cumplieron con los criterios de inclusión y fueron emparejados con 62 pacientes de control que no la tuvieron. No hubo diferencias entre los grupos con respecto a la edad (p = 0,88), el sexo (p = 0,82), la

participación en deportes de contacto ($p = 0,79$), la proporción de deportistas por encima de la cabeza ($p = 0,33$), la proporción de lanzadores ($P = 1$), posicionamiento quirúrgico en decúbito lateral ($p = 0,18$) o número de anclajes de reparación utilizados ($p = .91$). El número medio de luxaciones preoperatorias fue significativamente mayor en el grupo de fracaso (3,2 frente a 2,0, $p < 0,0001$). En pacientes con morfología normal del labrum, las probabilidades de fracaso quirúrgico aumentaron en un 26% para un aumento de 1 unidad en el número de luxaciones previas (razón de probabilidades [OR] 1,26; intervalo de confianza [IC] del 95%: 1,02 a 1,55). Los grupos de casos y controles tenían un volumen labrum y capsular similar al medido en Vitrea. El grupo de fracaso tuvo una proporción significativamente mayor de pacientes con una morfología del labrum difusamente pequeña (47% frente a 17%, $P = .03$). Al controlar el número de dislocaciones preoperatorias, las probabilidades de tener una morfología del labrum difusamente pequeña eran 3,2 veces más probables en el grupo de casos que en el grupo de control (IC del 95%: 1,259 a 8,188). La confiabilidad entre evaluadores entre 2 revisores independientes fue excelente para la medición del volumen de la cápsula ($r = 0,91$) y buena para la medición del volumen del labrum ($r = 0,74$).

Conclusiones

Este estudio presenta un método novedoso para medir el volumen del labrum y la cápsula con alta confiabilidad entre evaluadores. Un mayor número de luxaciones recurrentes antes de la reparación primaria de Bankart se asoció con mayores probabilidades de inestabilidad recurrente después de la cirugía. La OR para el fracaso también aumentó con el aumento del número de luxaciones preoperatorias. La morfología del labrum difusamente pequeña se asoció con una redislocación posoperatoria.

■ Enlace a artículo completo: [https://www.arthroscopyjournal.org/article/S0749-8063\(19\)31101-6/fulltext#%20](https://www.arthroscopyjournal.org/article/S0749-8063(19)31101-6/fulltext#%20)

2 CRITERIO DEL SERVICIO: Tratamiento cuando existe lesión de Hill-Sachs importante

En nuestro servicio, para estabilizar el hombro practicamos la reparación de la lesión de Bankart sistemáticamente y, cuando existe lesión de Hill-Sachs importante, la recubrimos mediante la técnica del *Remplissage*.

Comentario editorial: la reparación artroscópica de Bankart con remplissage, independientemente de la pérdida de hueso glenoideo, puede ser ventajosa sobre el Latarjet: ¡no ensanche el camino, simplemente rellene el bache!

Bryan M. Saltzman, M.D.

Resumen

La inestabilidad glenohumeral anterior tiene una incidencia de 21,9 individuos por 100.000 en la población general. Cuando ocurre inestabilidad recurrente, puede ocurrir pérdida ósea en la cavidad glenoidea anteroinferior. El concepto de lesiones de Hill-Sachs “en camino” y “fuera de camino” es importante en los casos de pérdida ósea bipolar, porque si la lesión ósea del lado humeral también requiere tratamiento, puede ser necesario un *remplissage* combinado con reparación artroscópica de Bankart (ABR), una alternativa a un procedimiento de Latarjet. El Latarjet a menudo se promociona como “definitivo”, porque agrega hueso para aumentar el área de superficie glenoidea que la cabeza humeral debe recorrer para dislocarse, y agrega el “efecto de cabestrillo” dinámico del tendón conjunto para tensar aún más la parte inferior de la articulación. subescapular en abducción y reducir las fuerzas dirigidas anteriormente. Sin embargo, en comparación con ABR más *remplissage*, Latarjet muestra un mayor riesgo de complicaciones: hasta 7,37 veces el riesgo relativo. Como cirujano basado en la evidencia que cree en el poder de la reparación de tejidos blandos más ABR, prefiero evitar los mayores riesgos de complicaciones de un Latarjet primario cuando sea posible. Además, mis pacientes describen que el hombro postoperatorio se siente más como el hombro contralateral no afectado después de ABR que con Latarjet.

■ Ver texto completo: [https://www.arthroscopyjournal.org/article/S0749-8063\(22\)00237-7/fulltext](https://www.arthroscopyjournal.org/article/S0749-8063(22)00237-7/fulltext)

Predicción de fallas después de la reparación artroscópica primaria de Bankart: análisis de un modelo estadístico utilizando factores de riesgo anatómicos.

Edward H. Yian, MD : Michael Weathers, MD: Dr. Jonathan R. Knott: Jeffrey F. Sodl, MD Hillard T. Spencer, MD

Propósito

El propósito de este estudio fue establecer y analizar un sistema de puntuación simplificado basado en mediciones de imágenes anatómicas para predecir la inestabilidad recurrente después de la reparación capsulolabral del hombro artroscópica primaria.

Métodos

Se revisaron todos los pacientes sometidos a reparación capsulolabral anterior artroscópica primaria del hombro. Se estableció contacto con los pacientes y se revisaron los gráficos para determinar el punto final de inestabilidad recurrente y el regreso al nivel anterior de actividad. Las variables predictivas de inestabilidad recurrente estudiadas incluyeron edad, sexo, cantidad de pérdida ósea glenoidea, arco articular anterior intacto (IAAA), seguimiento glenohumeral (fuera

de pista), deportes de contacto y participación en deportes aéreos.

Resultados

540 pacientes cumplieron los criterios de inclusión y se dispuso de datos de seguimiento con datos de resonancia magnética para 337 hombros. El seguimiento promedio fue de 6.2 años (rango 3.4-9.3 años). Se produjo inestabilidad sintomática recurrente en 102 pacientes (30,3%) y el 68% de los pacientes contactados regresaron a las actividades previas a la lesión. En el análisis univariado, la edad menor de 21 años, las lesiones fuera de la trayectoria, IAAA <150 ° y la pérdida de hueso glenoideo (GBL) del 10% o más mostraron un mayor riesgo de inestabilidad recurrente. El análisis multivariable mostró que estos factores seguían siendo significativos: edad <21 (odds ratio [ratio] 2,37), glenoide fuera del recorrido (OR 2,86), IAAA <150 (OR 3,90) y GBL ≥10% (OR 7,47). Un sistema de puntuación que asigna 1 punto a cada una por edad y lesiones fuera de pista, 2 puntos para IAAA <150,

Conclusión

En el seguimiento a medio plazo, la inestabilidad recurrente del hombro después de la reparación capsulolabral anterior artroscópica primaria fue del 30% en esta serie. La edad más joven, la pérdida ósea glenoidea del 10% o más, IAAA <150 ° y la lesión glenoidea fuera de la trayectoria conferían el mayor riesgo de inestabilidad posoperatoria. Proponemos un sistema de puntuación que asigna 1 punto para la edad, 1 punto para las lesiones fuera de la pista, 2 puntos para IAAA <150 y 4 puntos para GBL > 10%. Este esquema demostró una precisión moderada para predecir la inestabilidad recurrente cuando se usa una puntuación de umbral de corte superior a 2 puntos para el fracaso.

Predicción de fallas después de la reparación artroscópica primaria de Bankart: análisis de un modelo estadístico utilizando factores de riesgo anatómicos.

Edward H. Yian, MD : Michael Weathers, MD: Dr. Jonathan R. Knott: Jeffrey F. Sodi, MD Hillard T. Spencer, MD

Propósito

El propósito de este estudio fue establecer y analizar un sistema de puntuación simplificado basado en mediciones de imágenes anatómicas para predecir la inestabilidad recurrente después de la reparación capsulolabral del hombro artroscópica primaria.

Métodos

Se revisaron todos los pacientes sometidos a reparación capsulolabral anterior artroscópica primaria del hombro. Se estableció contacto con los pacientes y se revisaron los gráficos para determinar el punto final de inestabilidad recurrente y el regreso al nivel anterior de actividad. Las variables predictivas de inestabilidad recurrente estudiadas incluyeron edad, sexo, cantidad de pérdida ósea glenoidea, arco articular anterior intacto (IAAA), seguimiento glenohumeral (fuera de pista), deportes de contacto y participación en deportes aéreos.

Resultados

540 pacientes cumplieron los criterios de inclusión y se dispuso de datos de seguimiento con datos de resonancia magnética para 337 hombros. El seguimiento promedio fue de 6.2 años (rango 3.4-9.3 años). Se produjo inestabilidad sintomática recurrente en 102 pacientes (30,3%) y el 68% de los pacientes contactados regresaron a las actividades previas a la lesión. En el análisis univariado, la edad menor de 21 años, las lesiones fuera de la trayectoria, IAAA <150 ° y la pérdida de hueso glenoideo (GBL) del 10% o más mostraron un mayor riesgo de inestabilidad recurrente. El análisis multivariable mostró que estos factores seguían siendo significativos: edad <21 (odds ratio [ratio] 2,37), glenoide fuera del recorrido (OR 2,86), IAAA <150 (OR 3,90) y GBL ≥10% (OR 7,47). Un sistema de puntuación que asigna 1 punto a cada una por edad y lesiones fuera de pista, 2 puntos para IAAA <150,

Conclusión

En el seguimiento a medio plazo, la inestabilidad recurrente del hombro después de la reparación capsulolabral anterior artroscópica primaria fue del 30% en esta serie. La edad más joven, la pérdida ósea glenoidea del 10% o más, IAAA <150 ° y la lesión glenoidea fuera de la trayectoria conferían el mayor riesgo de inestabilidad posoperatoria. Proponemos un sistema de puntuación que asigna 1 punto para la edad, 1 punto para las lesiones fuera de la pista, 2 puntos para

IAAA <150 y 4 puntos para GBL> 10%. Este esquema demostró una precisión moderada para predecir la inestabilidad recurrente cuando se usa una puntuación de umbral de corte superior a 2 puntos para el fracaso.

La morfología del labrum y el número de luxaciones preoperatorias se asocian con inestabilidad recurrente después de la reparación artroscópica de Bankart

Ravi Vaswani, MD; Gregory Gasbarro, MD; Christopher Como, BS; Camilo Borrero, MD Dharmesh Vyas, MD, Ph.D.; Albert Lin, MD

Propósito

Desarrollar un método para medir el volumen de la cápsula y el labrum en la resonancia magnética preoperatoria para predecir el fracaso quirúrgico después de la reparación primaria de Bankart.

Métodos

Se realizó un estudio retrospectivo de casos y controles en pacientes sometidos a estabilización artroscópica anterior primaria del hombro. El fracaso quirúrgico se definió como un evento de luxación recurrente. Los casos se emparejaron con los controles según la edad y el sexo en una proporción de 1: 2. Los artrogramas preoperatorios por resonancia magnética (RM) fueron analizados por 2 revisores capacitados utilizando el software Vitrea para medir el volumen del labrum y capsular con un modelo tridimensional. El tamaño del labrum también se midió cualitativamente en imágenes axiales. Un labrum "difusamente pequeño" se definió como la altura del labrum menor que el ancho del cartílago glenoideo de la marca de marea.

Resultados

De los 289 pacientes que se sometieron a una reparación artroscópica de Bankart entre 2006 y 2015, 33 que tuvieron una luxación postoperatoria cumplieron con los criterios de inclusión y fueron emparejados con 62 pacientes de control que no la tuvieron. No hubo diferencias entre los grupos con respecto a la edad ($p = 0,88$), el sexo ($p = 0,82$), la participación en deportes de contacto ($p = 0,79$), la proporción de deportistas por encima de la cabeza ($p = 0,33$), la proporción de lanzadores ($P = 1$), posicionamiento quirúrgico en decúbito lateral ($p = 0,18$) o número de anclajes de reparación utilizados ($p = .91$). El número medio de luxaciones preoperatorias fue significativamente mayor en el grupo de fracaso (3,2 frente a 2,0, $p < 0,0001$). En pacientes con morfología normal del labrum, las probabilidades de fracaso quirúrgico aumentaron en un 26% para un aumento de 1 unidad en el número de luxaciones previas (razón de probabilidades [OR] 1,26; intervalo de confianza [IC] del 95%: 1,02 a 1,55). Los grupos de casos y controles tenían un volumen labrum y capsular similar al medido en Vitrea. El grupo de fracaso tuvo una proporción significativamente mayor de pacientes con una morfología del labrum difusamente pequeña (47% frente a 17%, $P = .03$). Al controlar el número de dislocaciones preoperatorias, las probabilidades de tener una morfología del labrum difusamente pequeña eran 3,2 veces más probables en el grupo de casos que en el grupo de control (IC del 95%: 1,259 a 8,188). La confiabilidad entre evaluadores entre 2 revisores independientes fue excelente para la medición del volumen de la cápsula ($r = 0,91$) y buena para la medición del volumen del labrum ($r = 0,74$).

Conclusiones

Este estudio presenta un método novedoso para medir el volumen del labrum y la cápsula con alta confiabilidad entre evaluadores. Un mayor número de luxaciones recurrentes antes de la reparación primaria de Bankart se asoció con mayores probabilidades de inestabilidad recurrente después de la cirugía. La OR para el fracaso también aumentó con el aumento del número de luxaciones preoperatorias. La morfología del labrum difusamente pequeña se asoció con una redislocación posoperatoria.

Relanzamiento de Hill-Sachs, una solución artroscópica para la lesión de Hill-Sachs: seguimiento de 2 a 10 años e incidencia de recurrencia.

Eugene M. Wolf, MD

Antecedentes

Este artículo presenta los resultados del reenvío artroscópico en el tratamiento de la inestabilidad traumática del hombro anterior en un subgrupo difícil de pacientes con pérdida ósea glenoidea y una lesión significativa de Hill-Sachs.

Métodos

Desde marzo de 2002 hasta mayo de 2010, 270 pacientes fueron tratados quirúrgicamente por inestabilidad anterior del hombro. De los procedimientos quirúrgicos realizados, 59 pacientes (21,9%) con inestabilidad anterior y Bigliani grado IIIA (deficiencia glenoidea <25%) fueron tratados con esta técnica. La edad promedio fue de 33 años (rango, 17-67 años); Había 48 hombres y 11 mujeres. El procedimiento consistió en una capsulodesis artroscópica posterior y una tenodesis infraespinosa que llenaron la lesión de Hill-Sachs y una reparación artroscópica anterior concomitante de Bankart. Cuarenta y cinco pacientes (76%) estuvieron disponibles para un seguimiento que varió de 2 a 10 años (promedio, 58 meses). Todos los pacientes fueron evaluados mediante el uso de los puntajes Rowe y Constant. Veintisiete pacientes también fueron evaluados mediante el uso del índice de inestabilidad del hombro del oeste de Ontario.

Resultados

De los 45 pacientes, 2 (4,4%) tenían inestabilidad recurrente después de luxaciones traumáticas; uno se debió a una lesión en el baloncesto y el otro se vio afectado por la lucha libre. En el seguimiento final, las puntuaciones media y media \pm desviación estándar fueron las siguientes: puntaje de Rowe, 95, 92 ± 12 ; Puntuación constante, 95, 92 ± 10 ; y el índice de inestabilidad del hombro del oeste de Ontario, 110, 224 ± 261 . Todos los pacientes, excepto las luxaciones traumáticas, no tuvieron reoperaciones ni complicaciones.

Conclusión

Este procedimiento proporciona un enfoque artroscópico efectivo en aquellos casos de inestabilidad anterior del hombro que se presentan con la combinación de pérdida ósea glenoidea (grado IIIA) y una lesión de Hill-Sachs.

Plastia de cabeza transhumeral para grandes lesiones de Hill-Sachs.

Paul Re, Robert A Gallo, John C Richmond

Resumen

Las lesiones grandes y atractivas de Hill-Sachs pueden causar inestabilidad glenohumeral recurrente después de la reparación de Bankart de estructuras capsulolabiales anteriores desgarradas. Ofrecemos una técnica novedosa para corregir el defecto posterolateral de la cabeza humeral sin alterar significativamente las estructuras anatómicas normales. La articulación glenohumeral se expone mediante un abordaje deltopectoral. Después de apreciar la geometría del defecto mediante palpación directa y visualización, la punta de una guía tibial del ligamento cruzado anterior se centra en el defecto. La guía de broca se aproxima al orificio de inicio de la tuberosidad menor anterior y se avanza un alambre guía graduado hacia la superficie subcondral posterior. Después de la confirmación de un posicionamiento satisfactorio, se perfora un taladro de bellota canulado de 8 mm dentro de 1 cm de la superficie posterior. Las pinzas de hueso se usan para elevar el área deprimida usando el túnel creado dentro de la cabeza. Las partículas de hueso esponjoso aloinjerto se impactan en el defecto para elevar y soportar la superficie subcondral. Después de un exitoso injerto de impactación y restauración de la superficie de la cabeza, la reconstrucción capsulolabral anterior se lleva a cabo utilizando la técnica de Bankart o Latarjet. Se sigue un programa estándar de rehabilitación de Bankart después de la operación. Confirmamos la eficacia clínica de nuestra técnica en 4 pacientes que no experimentaron inestabilidad u otras complicaciones en un seguimiento promedio de 1 año. La reconstrucción capsulolabral anterior se lleva a cabo utilizando la técnica de Bankart o Latarjet. Se sigue un programa estándar de rehabilitación de Bankart después de la operación. Confirmamos la eficacia clínica de nuestra técnica en 4 pacientes que no experimentaron inestabilidad u otras complicaciones en un seguimiento promedio de 1 año. La reconstrucción capsulolabral anterior se lleva a cabo utilizando la técnica de Bankart o Latarjet. Se sigue un programa estándar de rehabilitación de Bankart después de la operación. Confirmamos la eficacia clínica de

nuestra técnica en 4 pacientes que no experimentaron inestabilidad u otras complicaciones en un seguimiento promedio de 1 año.

Resultados anatómicos y funcionales después del reencuentro artroscópico de Hill-Sachs.

Pascal Boileau, Kieran O'Shea, Pablo Vargas, Miguel Pinedo, Jason Old, Matthias Zumstein

Antecedentes

Los grandes defectos óseos del aspecto posterosuperior de la cabeza humeral pueden enganchar el borde glenoideo y causar inestabilidad recurrente después de la reparación artroscópica de Bankart por luxación glenohumeral. El relleno del defecto de la cabeza humeral con la cara posterior de la cápsula y el tendón del infraespinoso (es decir, el relanzamiento de Hill-Sachs) se ha propuesto recientemente como un procedimiento artroscópico adicional. Nuestra hipótesis es que la capsulotomodesis se cura en el defecto del hueso humeral sin un efecto adverso severo en la movilidad del hombro, lo que permite el retorno a la actividad deportiva previa a la lesión.

Métodos

De 459 pacientes operados por inestabilidad traumática anterior del hombro recurrente, cuarenta y siete (10.2%) se sometieron a una reparación artroscópica de Bankart combinada con un nuevo relanzamiento de Hill-Sachs con el uso de anclajes de sutura. Todos tenían una gran lesión de Hill-Sachs (Calandra grado III), que se enganchara sobre el borde glenoideo, sin pérdida ósea glenoidea sustancial. Nueve pacientes habían tenido una cirugía sin éxito previa para abordar la inestabilidad glenohumeral (tres procedimientos de Bankart y seis de Bristow-Latarjet). La edad promedio al momento de la cirugía (y la desviación estándar) fue de 29 ± 5.4 años. Después de la operación, el movimiento comparativo del hombro se midió con precisión con el uso de imágenes fotográficas digitales. La curación de la capsulotomodesis se evaluó en un artrograma de tomografía computarizada (CT) ($n = 38$) o en una imagen de resonancia magnética (MRI) ($n = 4$).

Resultados

Se observó cicatrización de la cara posterior de la cápsula y del tendón infraespinoso en el defecto humeral en los cuarenta y dos pacientes que se sometieron a imágenes postoperatorias, y treinta y uno (74%) tuvieron un reencuentro de $\geq 75\%$. En comparación con el lado normal (contralateral), el déficit medio en la rotación externa fue de $8^\circ \pm 7^\circ$ con el brazo al costado del tronco y de $9^\circ \pm 7^\circ$ en abducción en el momento del último seguimiento. De cuarenta y un pacientes involucrados en deportes, treinta y siete (90%) pudieron regresar después de la operación y veintiocho (68%) regresaron al mismo nivel de deportes, incluidos aquellos relacionados con actividades generales. El noventa y ocho por ciento (cuarenta y seis) de los cuarenta y siete pacientes tenían un hombro estable en el momento del último seguimiento.

Conclusiones

El reenganche artroscópico de Hill-Sachs, realizado en combinación con una reparación de Bankart, es una solución potencial para pacientes con un gran defecto del hueso de la cabeza del húmero, pero sin pérdida sustancial de hueso glenoideo. La capsulotomodesis posterior se cura de manera predecible en el defecto humeral. La ligera restricción en la rotación externa (aproximadamente 10°) no afecta significativamente el retorno a los deportes, incluidos los que involucran actividades aéreas. El procedimiento, que también puede ser útil para la revisión de una cirugía de inestabilidad glenohumeral fallida previa, no está indicado para pacientes con deficiencia ósea glenoidea.

La relación entre la lesión de Hill-Sachs y la luxación recurrente del hombro anterior.

Ozgur Cetik, Murad Uslu, Baris K Ozsar

Resumen

En este estudio se investigó la relación entre el número de luxaciones de hombro y la profundidad y el porcentaje de afectación de la cabeza de las lesiones de Hill-Sachs. Treinta pacientes con luxación anterior recurrente del hombro se

dividieron en tres grupos según el número de luxaciones que habían presentado: Grupo 1: 1 a 5 luxaciones; Grupo 2: 6 a 20; Grupo 3: mayores de 20. El porcentaje medio de afectación de la cabeza fue de 11.9% en el primer grupo, 25.4% en el segundo grupo y 26% en el tercer grupo de pacientes con lesiones de Hill-Sachs. La profundidad media de las lesiones de Hill-Sachs fue de 4,14 mm en el primer grupo, 5,13 mm en el segundo grupo y 4,38 mm en el tercer grupo. Según estos hallazgos, parece que existe una correlación entre el número de dislocaciones y la extensión y profundidad de las lesiones de Hill-Sachs.

Defectos óseos glenohumerales traumáticos y su relación con el fracaso de las reparaciones artroscópicas de Bankart: importancia de la glenoide de pera invertida y la lesión Humeral de Hill-Sachs.

SS Burkhart, JF De Beer

Propósito

Nuestro objetivo fue analizar los resultados de 194 reparaciones artroscópicas consecutivas de Bankart (realizadas por 2 cirujanos con una técnica de anclaje de sutura idéntica) para identificar factores específicos relacionados con la recurrencia de la inestabilidad.

Tipo de estudio

Serie de casos.

Materiales y métodos

Analizamos 194 reparaciones artroscópicas consecutivas de Bankart mediante la técnica de anclaje de sutura realizada para la inestabilidad traumática anterior-inferior. El seguimiento promedio fue de 27 meses (rango, 14 a 79 meses). Hubo 101 atletas de contacto (96 jugadores de rugby sudafricanos y 5 jugadores de fútbol americano). Identificamos defectos óseos significativos en el húmero o en la glenoides como (1) glenoide de "pera invertida", en la cual la glenoide normalmente en forma de pera había perdido suficiente hueso anterior-inferior para asumir la forma de una pera invertida; o (2) lesión de Hill-Sachs "enganchada" del húmero, en la que la orientación de la lesión de Hill-Sachs era tal que enganchaba la glenoides anterior con el hombro en abducción y rotación externa.

Resultados

Hubo 21 luxaciones recurrentes y subluxaciones (14 luxaciones, 7 subluxaciones). De esos 21 hombros con inestabilidad recurrente, 14 tenían defectos óseos significativos (3 lesiones Hill-Sachs comprometidas y 11 lesiones Bankart de pera invertida). Para el grupo de pacientes sin defectos óseos significativos (173 hombros), hubo 7 recurrencias (tasa de recurrencia del 4%). Para el grupo con defectos óseos significativos (21 pacientes), hubo 14 recurrencias (tasa de recurrencia del 67%). Para los atletas de contacto sin defectos óseos significativos, hubo una tasa de recurrencia del 6.5%, mientras que para los atletas de contacto con defectos óseos significativos, hubo una tasa de recurrencia del 89%.

Conclusiones

Las reparaciones artroscópicas de Bankart dan resultados equivalentes a las reparaciones abiertas de Bankart si no hay déficits óseos estructurales significativos (lesiones Hill-Sachs o Bankart de pera invertida). (2) Los pacientes con déficits óseos significativos como se define en este estudio no son candidatos para la reparación artroscópica de Bankart. (3) Los atletas de contacto sin déficit óseos estructurales pueden tratarse mediante reparación artroscópica de Bankart. Sin embargo, los atletas de contacto con deficiencia ósea requieren cirugía abierta dirigida a sus deficiencias anatómicas específicas. (4) Para los pacientes con pérdida ósea glenoidea significativa, el cirujano debe considerar la reconstrucción mediante el procedimiento Latarjet, utilizando un injerto óseo coracoideo grande.

Reparación artroscópica combinada de Bankart y reenganche para la inestabilidad recurrente del hombro.

Timothy Leroux, Arman Bhatti, Amir Khoshbin, David Wasserstein, Patrick Henry, Paul Marks, Kirat Takhar,

Christian Veillette, John Theodoropoulos, Jaskarndip Chahal

Métodos

Se realizaron búsquedas en Medline (1946 hasta la tercera semana de noviembre de 2012), el Registro Cochrane Central de Ensayos Controlados, Embase (1947 hasta la 50ª semana de 2012) y PubMed en busca de estudios que informaran datos de resultados clínicos en un mínimo de 1 año después de BRR. Dos revisores independientes seleccionaron los estudios para su inclusión, evaluaron la calidad metodológica y extrajeron los datos relevantes. Los datos de resultados clínicos se agruparon y resumieron.

Resultados

Siete estudios clínicos con un total de 220 pacientes cumplieron los criterios de inclusión. La edad media del paciente fue de 29 años y el seguimiento medio fue de 26 meses. Entre todos los estudios, la tasa combinada de luxación recurrente después de BRR fue del 3,4%. En comparación con el rango de movimiento preoperatorio (ROM) y ROM después de la reparación de Bankart (BR) para afecciones patológicas similares, no hubo pérdidas clínicamente significativas en el movimiento glenohumeral después de BRR. Además, la BRR resultó en resultados de resultados funcionales favorables y una alta satisfacción del paciente. Cuatro estudios informaron sobre imágenes postoperatorias y encontraron altas tasas de curación y relleno de tejido en el sitio de la tenodesis por infraespinoso.

Conclusiones

Después de BRR, la tasa de luxación recurrente es baja y no hay pérdidas clínicamente significativas en ROM glenohumeral. Además, los puntajes de resultados funcionales son buenos y hay una alta tasa de satisfacción del paciente. En el futuro, se necesitan estudios clínicos de alto nivel para respaldar los hallazgos de esta revisión sistemática y para desarrollar un enfoque basado en la evidencia para el tratamiento de pacientes con inestabilidad glenohumeral recurrente en el contexto de un defecto de Hill-Sachs (HSD).

Tratamiento de defectos óseos asociados con inestabilidad anterior del hombro.

Joseph R Lynch, Jeremiah M Clinton, Christopher B Dewing, Winston J Warme, Frederick A Matsen

Resumen

La pérdida ósea del glenoide y / o el húmero es una consecuencia común de la inestabilidad traumática del hombro anterior y puede ser una causa de inestabilidad recurrente después de una reparación de Bankart. La caracterización precisa del tamaño y la ubicación de los defectos óseos asociados con la inestabilidad traumática es importante para planificar el tratamiento. Las reparaciones abiertas o artroscópicas de tejidos blandos suelen ser suficientes cuando se pierde menos del 25% del ancho del hueso glenoideo. Las técnicas de reemplazo óseo pueden ser necesarias cuando la pérdida ósea glenoidea es mayor al 25% del ancho glenoideo. Las técnicas de restauración ósea glenoidea incluyen el uso de un injerto de cresta ilíaca tricortical o la transferencia del proceso coracoideo al área de deficiencia glenoidea. El injerto óseo se convierte en una consideración importante cuando las reparaciones de tejidos blandos no han logrado restaurar la estabilidad. El tratamiento de estos defectos graves puede ser seguido por la osteoartritis. Los efectos desestabilizadores de los defectos óseos glenoideos anteriores se ven agravados por defectos concurrentes de la cabeza humeral posterior-lateral, comúnmente conocidos como lesiones de Hill-Sachs, que pueden comprometer el defecto glenoideo. Los defectos de la cabeza humeral grande pueden tratarse mediante técnicas de injerto de hueso transhumeral o reconstrucción de aloinjerto osteoarticular. El reemplazo protésico del húmero proximal se considera para defectos de la cabeza humeral que involucran más del 40% de la superficie articular. Comprender la importancia de las deficiencias óseas humerales y glenoideas puede ayudar a guiar el tratamiento de la inestabilidad glenohumeral anterior recurrente. Los efectos desestabilizadores de los defectos óseos glenoideos anteriores se ven agravados por defectos concurrentes de la cabeza humeral posterior-lateral, comúnmente conocidos como lesiones de Hill-Sachs, que pueden comprometer el defecto glenoideo. Los defectos de la cabeza humeral grande pueden tratarse mediante técnicas de injerto de hueso transhumeral o reconstrucción de aloinjerto osteoarticular. El reemplazo protésico del húmero proximal se considera para defectos de la cabeza humeral que involucran más del 40% de la superficie articular. Comprender la importancia de las deficiencias óseas humerales y glenoideas puede ayudar a guiar el tratamiento de la inestabilidad glenohumeral anterior recurrente. Los efectos desestabilizadores de los defectos óseos glenoideos anteriores se ven agravados por defectos concurrentes de la cabeza humeral posterior-lateral, comúnmente conocidos como lesiones de Hill-Sachs, que pueden

comprometer el defecto glenoideo. Los defectos de la cabeza humeral grande pueden tratarse mediante técnicas de injerto de hueso transhumeral o reconstrucción de aloinjerto osteoarticular. El reemplazo protésico del húmero proximal se considera para defectos de la cabeza humeral que involucran más del 40% de la superficie articular. Comprender la importancia de las deficiencias óseas humerales y glenoideas puede ayudar a guiar el tratamiento de la inestabilidad glenohumeral anterior recurrente. Los defectos de la cabeza humeral grande pueden tratarse mediante técnicas de injerto de hueso transhumeral o reconstrucción de aloinjerto osteoarticular. El reemplazo protésico del húmero proximal se considera para defectos de la cabeza humeral que involucran más del 40% de la superficie articular. Comprender la importancia de las deficiencias óseas humerales y glenoideas puede ayudar a guiar el tratamiento de la inestabilidad glenohumeral anterior recurrente. Los defectos de la cabeza humeral grande pueden tratarse mediante técnicas de injerto de hueso transhumeral o reconstrucción de aloinjerto osteoarticular. El reemplazo protésico del húmero proximal se considera para defectos de la cabeza humeral que involucran más del 40% de la superficie articular. Comprender la importancia de las deficiencias óseas humerales y glenoideas puede ayudar a guiar el tratamiento de la inestabilidad glenohumeral anterior recurrente.

Análisis de los factores de riesgo para el defecto óseo glenoideo en la inestabilidad del hombro anterior.

Giuseppe Milano, Andrea Grasso, Adriano Russo, Nicola Magarelli, Domenico A Santagada, Laura Deriu, Paolo Baudi, Lorenzo Bonomo, Carlo Fabbriciani

Antecedentes

El defecto óseo glenoideo se asocia frecuentemente con la inestabilidad anterior del hombro y se considera una de las principales causas de recurrencia de la inestabilidad después de la estabilización del hombro.

Hipótesis

Algunos factores de riesgo están significativamente asociados con la presencia, el tamaño y el tipo de defecto óseo glenoideo.

Diseño del estudio

Estudio de cohorte (pronóstico); Nivel de evidencia, 2.

Métodos

Ciento sesenta y un pacientes afectados por inestabilidad anterior del hombro se sometieron a una evaluación morfológica de la glenoides por tomografía computarizada para evaluar la presencia, el tamaño y el tipo de defecto óseo glenoideo (erosión o lesión ósea de Bankart). La pérdida ósea mayor del 20% del área de la glenoides inferior se consideró un defecto óseo "crítico" (con riesgo de recurrencia). Los resultados se correlacionaron con los siguientes predictores: edad, sexo, dominación del brazo, frecuencia de luxación, edad a la primera luxación, tiempo desde la primera luxación, número de luxaciones, causa de la primera luxación, laxitud ligamentosa generalizada, tipo de deporte y trabajo manual.

Resultados

Se observó defecto óseo glenoideo en el 72% de los casos. La presencia del defecto se asoció significativamente con la recurrencia de la luxación en comparación con un solo episodio de luxación, aumentando el número de luxaciones, el sexo masculino y el tipo de deporte. El tamaño del defecto se asoció significativamente con la luxación recurrente, el aumento del número de luxaciones, el tiempo desde la primera luxación y el trabajo manual. La presencia de un defecto crítico se asoció significativamente con el número de luxaciones y la edad en la primera luxación. La lesión ósea de Bankart se asoció significativamente con el sexo masculino y la edad en la primera dislocación.

Conclusión

El número de luxaciones y la edad en la primera luxación son los predictores más significativos de pérdida ósea glenoidea en la inestabilidad anterior del hombro.

COMENTARIO DR. RIPOLL

En la luxación recurrente anterior del hombro, los resultados de la estabilidad mejoran notablemente cuando a la reparación de la lesión de Bankart añadimos la técnica del *Remplissage*, es decir, realizamos también un gesto de estabilización en la parte posterior de la articulación.

Arthroscopy The Journal of Arthroscopic
and Related Surgery

AANA ARTHROSCOPY ASSOCIATION
OF NORTH AMERICA

Impacto del remplissage en el resultado global del hombro: un estudio comparativo a largo plazo.

Propósito

Evaluar la función global de los pacientes tratados con estabilización artroscópica del hombro con o sin remplissage con un mínimo de 10 años de seguimiento.

Materiales

Los criterios de inclusión fueron la existencia de una luxación recurrente del hombro anterior, con o sin lesión de Hill-Sachs. Los criterios de exclusión fueron la cirugía previa de estabilización del hombro y los pacientes con una lesión glenoidea que se había estabilizado mediante el procedimiento de Latarjet. Los pacientes incluidos con una lesión de Hill-Sachs se sometieron a un reingreso quirúrgico, y los demás solo tuvieron reparación de Bankart. El criterio principal para el fracaso fue la recurrencia de inestabilidad o aprensión. El puntaje de Rowe y el puntaje de Walch-Duplay se usaron para evaluar la función del hombro antes de la cirugía y 10 años después, en revisiones clínicas o entrevistas telefónicas.

Resultados

Setenta y nueve pacientes fueron sometidos a reparación quirúrgica de Bankart con o sin remplissage entre noviembre de 2004 y enero de 2008 y fueron seguidos durante una duración media de 128 meses (rango, 120-150); Se perdieron 12 pacientes durante el seguimiento, y 39 pacientes solo tuvieron estabilización de Bankart: la puntuación media del índice de gravedad de inestabilidad fue de 2,3 (rango, 0-6). Tres pacientes tuvieron recurrencia con nueva luxación, y 8 pacientes tuvieron aprensión. El puntaje de Rowe progresó de 54.3 (rango, 25-65) a 83.8 (rango, 70-100; $P < .01$), y el puntaje de Walch-Duplay aumentó de 46.8 (rango, 25-75) a 85.6 (rango 70- 100; $P < .01$). Veintiocho pacientes tuvieron reparación artroscópica de Bankart + remplissage; el puntaje promedio del índice de severidad de inestabilidad fue 1.8 (rango, 1-4). No hubo recurrencia y ningún paciente tuvo aprensión. El puntaje de Rowe progresó de 51.8 (rango, 20-65) a 92.3 (rango, 70-100; $P < .01$), y el puntaje de Walch-Duplay aumentó de 58.7 (rango, 30-75) a 91.4 (rango, 70 -100; $P < .01$). Las puntuaciones funcionales en el segundo grupo fueron estadísticamente significativas mejor que en el primero.

Conclusiones

La reparación de Bankart combinada con el relanzamiento parece ser un método eficaz para restaurar la estabilidad de la articulación en pacientes con luxación anterior recurrente del hombro con una lesión de Hill-Sachs asociada con un mínimo de 10 años de seguimiento. Esta técnica parece ofrecer mejores resultados funcionales que la reparación de Bankart solamente, mostrando mejores puntajes de movilidad y estabilidad en el grupo de reempaque. Las limitaciones (dolor y restricción de movimiento) informadas en la literatura en el seguimiento a corto plazo para este procedimiento técnico ya no parecen ser un problema en el seguimiento a largo plazo.

Nivel de evidencia

Nivel III, estudio comparativo retrospectivo.

■ Ver texto completo: [https://www.arthroscopyjournal.org/article/S0749-8063\(19\)30047-7/fulltext](https://www.arthroscopyjournal.org/article/S0749-8063(19)30047-7/fulltext)

Comentario editorial: la edad media no confiere inmunidad contra la inestabilidad recurrente después de la reparación artroscópica de Bankart.

Resumen

La inestabilidad recurrente del hombro anterior sigue siendo un desafío para tratar con artroscopia, ya que la tasa de inestabilidad postoperatoria sigue siendo alta en ciertas poblaciones de pacientes. Las indicaciones para realizar una reconstrucción artroscópica "anatómica" (reparación aislada de Bankart) se están reduciendo a medida que los cirujanos identifican los factores de riesgo de falla con este enfoque. En particular, la presencia de ciertos patrones de pérdida ósea que se producen con un gran número de eventos de inestabilidad debe impulsar la consideración de la reconstrucción no anatómica, como el relanzamiento de Latarjet o Hill-Sachs, para reducir la tasa de inestabilidad recurrente postoperatoria.

■ Ver texto completo: [https://www.arthroscopyjournal.org/article/S0749-8063\(18\)31101-0/fulltext](https://www.arthroscopyjournal.org/article/S0749-8063(18)31101-0/fulltext)

Comentario editorial: si desea que sus reparaciones artroscópicas de Bankart sean duraderas durante 10 años, considere tratar la lesión de Hill-Sachs con remplissage.

Abstracto

El remplissage del hombro (capsulotenodesis) llena la lesión de Hill-Sachs en la cabeza humeral con el infraespinoso y la cápsula posterior para evitar el compromiso de la lesión con el borde glenoideo anterior. Remplissage es particularmente efectivo cuando se combina con una reparación de Bankart para el escenario de pérdida ósea glenoide mínima o nula y la presencia de una lesión significativa de Hill-Sachs. Cualquier persona que realice una cirugía de inestabilidad del hombro debe estar familiarizada con la técnica del procedimiento de remplissage y considerar usarla libremente cuando la situación lo requiera.

■ Ver texto completo: [https://www.arthroscopyjournal.org/article/S0749-8063\(19\)30157-4/fulltext](https://www.arthroscopyjournal.org/article/S0749-8063(19)30157-4/fulltext)

Hallazgos artroscópicos y resultados clínicos en pacientes de 40 años de edad y mayores con luxación recurrente del hombro.

Propósito

El presente estudio investiga los hallazgos intraarticulares y los resultados clínicos después de la cirugía artroscópica en pacientes después de los 40 años con inestabilidad crónica del hombro anterior.

Métodos

Se analizaron cincuenta pacientes mayores de 40 años que se sometieron a estabilización artroscópica por luxación recurrente del hombro anterior.

Resultados

La edad media al momento de la cirugía fue de 44.8 años (rango, 40-72 años), y la duración media del seguimiento fue de 45 meses (rango, 28-150 meses). La puntuación media de la escala analógica visual para el dolor con movimiento mejoró

significativamente de 4.1 antes de la operación a 1.7 en el último seguimiento ($P < .001$). El rango de movimiento en el hombro afectado reveló limitaciones de 9.4° en flexión hacia adelante y 17.8° en rotación externa en comparación con el hombro no afectado. Los puntajes de Constant y Rowe mejoraron significativamente ($P < .001$ y $P < .001$, respectivamente). La recurrencia, que incluye luxación y subluxación, ocurrió en 14% después de la operación. Se observó lesión labral anteroinferior en el 92% de los pacientes. Las lesiones asociadas incluyeron labrum superior anterior a posterior (22%), desgarro capsular de sustancia media (10%) y lesión de Hill-Sachs (92%). Se encontraron desgarros del manguito rotador en 18%; rotura de espesor parcial en 10% y rotura de espesor total, que se reparó con anclaje de sutura, en 8%. Entre las lesiones intraarticulares, no hubo una relación significativa con la inestabilidad recurrente o el resultado funcional como un solo factor.

Conclusiones

En pacientes con inestabilidad crónica anterior del hombro mayores de 40 años, los resultados clínicos después de la cirugía artroscópica mostraron una mejora estadísticamente significativa con una buena recuperación de la fuerza muscular. La calidad de la lesión labral, el tamaño de la lesión de Hill-Sachs y el defecto glenoideo mostraron una correlación positiva con el número de luxación preoperatoria. Las patologías intraarticulares fueron variadas, sin embargo, ninguna lesión articular única tuvo un impacto significativo en la tasa de recurrencia.

Nivel de evidencia

Nivel IV, serie de casos.

■ Ver texto completo: [https://www.arthroscopyjournal.org/article/S0749-8063\(18\)30732-1/fulltext](https://www.arthroscopyjournal.org/article/S0749-8063(18)30732-1/fulltext)

3 CRITERIO DEL SERVICIO: Opciones quirúrgicas tras el fracaso de la primera intervención para estabilizar el hombro.

Cuando se produce un fracaso de la intervención quirúrgica que se realiza para estabilizar el hombro mediante la reconstrucción artroscópica de la lesión de Bankart, utilizamos sistemáticamente la técnica de Latarjet mixto artroscópico y abierto.

Grandes lesiones combinadas de Hill-Sachs y Bankart óseas tratadas por Latarjet y rejuvenecimiento parcial de la cabeza humeral: un informe de 2 casos

Philippe Grondin, MD y Jordan Leith MD, MHS

Resumen

La conformidad ósea de las superficies articulares de la cabeza glenoidea y humeral proporciona algo de la estabilidad del hombro. Con frecuencia, los pacientes con luxaciones recurrentes tienen déficits óseos en una o ambas de estas superficies. La inestabilidad glenohumeral con defectos glenoideos sustanciales o lesiones Hill-Sachs comprometidas plantea un desafío difícil para los cirujanos ortopédicos.

Burkhart et al informan una tasa de recurrencia del 67% utilizando solo la reparación de tejidos blandos en pacientes con luxaciones recurrentes y defectos óseos glenoideos. Las opciones de tratamiento para los defectos óseos glenoideos varían desde la reparación de tejidos blandos solo si el defecto es pequeño hasta el injerto óseo y las transferencias coracoides Bristow-Latarjet si el defecto es grande. Las lesiones de Hill-Sachs pequeñas o no comprometedoras generalmente se dejan solas mientras se aborda la lesión de Bankart, pero deben abordarse cuando se activa la lesión de Hill-Sachs. 1 Los tratamientos incluyen injerto osteocondral, transferencia de infraespinoso, plastia de la cabeza humeral y osteotomías de derivación. Ignorar un gran déficit puede conducir a la falla de la reparación del tejido blando de Bankart.

Presentamos los casos de 2 pacientes cuyos hombros requirieron intervenciones para que la cabeza humeral y la glenoidea permanecieran estables. Reconstruimos la glenoides usando un procedimiento de Latarjet, y tratamos la lesión de Hill-Sachs con artroplastia focal usando el implante HemiCAP (ArthroSurface), un enfoque novedoso para el problema. A 1 año de seguimiento, ninguno de los pacientes había experimentado una recurrencia.

Resultados a largo plazo del procedimiento de Latarjet para el tratamiento de la inestabilidad anterior del hombro.

J Allain, D Goutallier, C Glorion

Resumen

Realizamos noventa y cinco procedimientos consecutivos de Latarjet para el tratamiento de la inestabilidad anterior recurrente del hombro entre 1969 y 1983. En 1993, revisamos retrospectivamente los resultados clínicos y radiográficos disponibles para cincuenta y seis pacientes (cincuenta y ocho hombros) que tenían seguido durante un promedio de 143 años (rango, diez a veintitrés años). El propósito del estudio fue determinar la prevalencia de la osteoartrosis glenohumeral y los factores relacionados con su desarrollo después del procedimiento de Latarjet. El procedimiento se realizó para el tratamiento de la luxación anterior recurrente en cincuenta hombros y la subluxación anterior recurrente dolorosa en ocho. Todos los pacientes tuvieron una evaluación radiográfica (tres radiografías anteroposteriores, con el húmero en rotación externa, neutra e interna, y una radiografía lateral) antes de la operación y en el último examen de seguimiento. En el momento del último seguimiento, ninguno de los pacientes tenía luxación recurrente, seis pacientes tenían aprensión con respecto a la posible luxación y uno tenía subluxación ocasional. Según el sistema de Rowe et al., Cincuenta y uno (88 por ciento) de los cincuenta y ocho hombros tuvieron un resultado excelente o bueno; cinco (9 por ciento), un resultado justo; y dos (3 por ciento), un resultado pobre. Veintidós hombros no tenían osteoartrosis glenohumeral.

Treinta y cuatro hombros tenían osteoartrosis glenohumeral centrada (la cabeza humeral permanecía frente al centro de la cavidad glenoidea), que era grado 1 en veinticinco hombros, grado 2 en cuatro, grado 3 en tres y grado 4 en dos, y dos hombros tenían osteoartrosis glenohumeral excéntrica de grado 4 (la cabeza humeral era más proximal de lo normal en relación con el centro de la cavidad glenoidea). La osteoartrosis glenohumeral postoperatoria de grado 1, a diferencia de los grados superiores, no tuvo ningún efecto sobre la función del hombro.