



ORIGINAL

Revisión de la reparación del cartílago. Posibilidades y resultados

Cartilage repair, possibilities and results

Álvarez E¹, Ripoll P L², Restrepo A³, Forriol F⁴

¹ Banco de Hueso y Tejidos. Servicio de Ortopedia y Traumatología. Hospital Universitario Dr. José E. González. Universidad Autónoma de Nuevo León. Monterrey, México. ² Servicio Cirugía Ortopédica y Traumatología. Hospital USP San Carlos, Murcia.

³ BioSyntech, Laval, Quebec, Canadá. ⁴ Área de Investigación. Hospital FREMAP Majadahonda.

Resumen

Las lesiones condrales son frecuentes y presentan diferentes métodos para su solución. Frente a las técnicas sencillas y clásicas, como las perforaciones y microfracturas hay otros métodos basados en las ingeniería de tejidos. Los autores revisan los principios de estas técnicas y los resultados publicados en la literatura.

Palabras clave:

Cartilago, microfracturas, injerto condral, implante de condrocitos, matriz.

Abstract

Cartilage injuries are common, and a number of treatment methods are available. Apart from the simple and classical techniques such as perforations and microfractures, other procedures based on tissue engineering can also be used. A review is made of the principles underlying these techniques and of the results published in the literature.

Key words:

Cartilage - microfractures - chondral graft - chondrocyte implants - matrix.

Introducción

Existe un interés creciente por la reparación de las lesiones del cartilago articular y, en los últimos años, se ha producido un cambio de actitud, pues ha pasado de ser una patología que se dejaba evolucionar hasta llegado el momento de realizar una sustitución articular o, se realizaban gestos mínimos sin ningún control sobre los resultados [1]. El cartilago articular tiene poca, o carece de capacidad para repararse. Posiblemente la causa sea la falta de vascularización y de movilidad celular, la densa matriz extracelular o el pequeño número de células progenitoras.

Una lesión cartilaginosa al repararse no forma el mismo tejido. Una lesión osteo-condral puede rellenarse de colágeno tipo II con tejido de reparación que a los 2 años comenzará a fibrilarse y, posiblemente, a degenerar. Por eso, no está claro si todas las lesiones condrales deben ser repara-

das. Los pacientes con una lesión condral tienen periodos asintomáticos seguidos de otros con molestias o dolor soportable. Sin embargo, no existen resultados de larga evolución que comparen los tratamientos con la historia natural del proceso. También resulta desconocida, la duración del tejido reparado y la relación coste beneficio. Muchas de las cirugías utilizadas actualmente, basadas en la biotecnología, se asocian con un elevado coste y alta morbilidad.

Es necesario señalar que las lesiones articulares no tratadas evolucionan hacia una degeneración de la superficie articular y que la respuesta reparadora desde el hueso subcondral produce un tejido fibroso incapaz de soportar las sollicitaciones a las que se ven sometidas las articulaciones de carga. Las lesiones del cartilago articular conllevan la pérdida de macromoléculas, la rotura de la matriz cartilaginosa y, finalmente, la rotura de la matriz ósea, tres pasos de un mismo proceso y muy prácticos de recordar a la hora de plantear el tratamiento.

Aroen et al [2] analizaron las artroscopias realizadas en tres centros hospitalarios durante seis meses, en 1.005 rodi-

Correspondencia

F Forriol

Hospital FREMAP. Ctra Pozuelo 61. 28220 Majadahonda, Madrid

llas. Las radiografías preoperatorias mostraron un 13% de articulaciones con signos degenerativos y encontraron patología condral, de diversa consideración, en el 66% de los casos y un defecto condral en el 20% de las rodillas, mientras que las lesiones ICRS grado 3 y 4 aparecieron en el 11%. Un 6% de todas las rodillas tenían defectos superiores a 2 cm². Por otra parte, Curl et al [3] revisaron más de 31.000 artroscopias de rodilla y encontraron lesiones condrales en el 63% de los pacientes y entre los pacientes menores de 40 años, un 5% tenían un Outerbridge grado IV en el cóndilo femoral interno. Hjelle et al [4] evaluaron prospectivamente 1.000 artroscopias y vieron que un 61% de los pacientes tenían lesiones del cartílago, con un área media de 2 cm².

Shelbourne et al [5], en 2.270 reconstrucciones de LCA observaron 125 lesiones articulares (Outerbridge tipo 3 y 4) con el menisco intacto que también aparecieron en un 23% de las lesiones agudas del LCA y en un 54% de las lesiones crónicas del LCA, con laxitud o inestabilidad. La-Prade et al [6], en sujetos asintomáticos, anotaron cambios patelofemorales en el 3,7% de su población de estudio, mientras que la incidencia en grupos con trabajos intensos y actividades deportivas alcanzó entre el 22 y el 50%. Kaplan et al [7] encontraron una incidencia de lesiones del cartílago articular, por resonancia nuclear magnética, en un 47,5% de jugadores de baloncesto asintomáticos, mientras que Major y Helms [8] las vieron en el 41% de los jugadores juveniles de baloncesto estudiados.

Se han hecho diferentes algoritmos de tratamiento, uno de los más conocidos y seguido es el propuesto por Cole et al [9] quien se fija en dos aspectos, el tamaño de la lesión y la actividad del paciente. En un estudio de cohortes con ACI [10,11] el resultado clínico fue mejor en las lesiones menores de 3 cm², mientras que otro estudio comparativo comparando microfracturas con mosaicoplastia vieron que los resultados clínicos en los pacientes tratados con microfracturas que tenían lesiones superiores a 2 cm² eran peores, cosa que no ocurrió con el tratamiento de mosaicoplastia [12] (Figura 1).

Sin embargo, al contrario de lo esperado, no se ha establecido una relación entre el tamaño del defecto y la evolución clínica después del tratamiento [13-15]. La actividad del paciente debería tener una influencia en el resultado [16] y parece mejor la evolución en pacientes activos que en los sedentarios. También deben considerarse el tiempo de evolución, la edad y especialmente la profundidad de la lesión.

Cuanto más jóvenes son los pacientes mejores resultados obtienen; son mejores en pacientes menores de 30 años [12,16-18] y también se ha visto una interdependencia con el tiempo que cada paciente tuvo que esperar desde la apa-

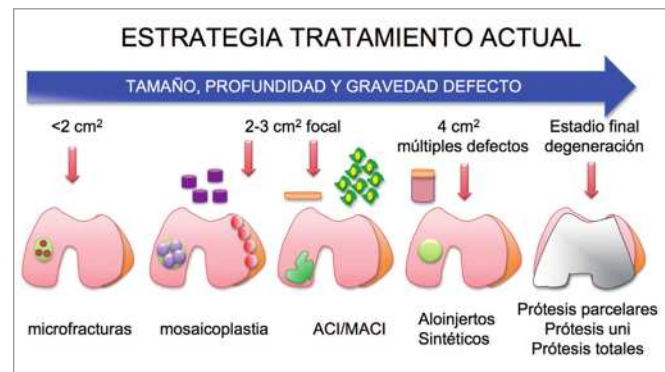


Fig. 1. Indicaciones generales para el tratamiento de las lesiones condrales.

rición de los síntomas hasta la cirugía [13,19]. Estos hallazgos pueden estar relacionados con el envejecimiento celular y de los tejidos y, por lo tanto, con la respuesta regenerativa. La edad puede estar relacionada con el proceso degenerativo alrededor del defecto o como factor perturbador de la articulación [20].

Hay otros aspectos secundarios a considerar como la integridad articular, es decir, el estado de los meniscos o de los ligamentos y el morfotipo o alineación de la extremidad inferior, que obligan a cirugías complementarias pero ninguna de ellas es decisiva para seguir un tratamiento. Para el grupo de Cole [9] los dos condicionantes en el resultado del ACI son la edad y los accidentes laborales. Sin olvidar una mala alineación de la extremidad inferior junto con el estado de los meniscos, el grado de estabilidad articular y el índice de masa corporal. Un índice de masa corporal <math>< 30</math> ofrece mejores resultados.

Otro aspecto es la localización de la lesión, pues no es lo mismo una lesión rotuliana que de la meseta tibial o de los cóndilos femorales. La localización de los defectos tratados con ACI tienen una clara relación con el resultado clínico; las lesiones en el cóndilo femoral medial ofrecen mejores resultados que las del cóndilo lateral tres años después de la cirugía [13], esto también se ha visto en un estudio retrospectivo donde la evolución fue mejor con el tratamiento de microfracturas en los cóndilos femorales que en la rótula o en los patillos tibiales [21].

Procedimientos quirúrgicos

Se han descrito varias técnicas para reparar el cartílago lesionado, pero todas ellas se pueden englobar en métodos reparativos, reconstructivos o regenerativos. Los métodos reparadores (perforaciones y microfracturas) ayudan a la formación de un nuevo tejido fibrocartilaginoso, facilitan-

do el acceso tanto de los vasos y de las células osteoprogenitoras capaces de conseguir una condrogénesis.

Los métodos reconstructivos buscan rellenar el defecto con tejido autólogo o aloinjertos (OATS –*osteochondral autograft transfer*–, mosaicoplastia, aloinjertos), combinan la artroscopia con la miniartrotomía. Por último, los métodos regenerativos que aprovechan técnicas de bioingeniería para desarrollar un tejido de cartílago hialino (injerto de condrocitos autólogos, MSC, matrices celulares (MACI).

Técnicamente la reparación del cartílago se basa en dos principios, aquellos que perforan el hueso subcondral para estimular los elementos condroprogenitores de la médula ósea (perforaciones, abrasión, microfracturas) y los que lo respetan (ACI, MACI). Cuando se daña la *tidemark* o el hueso subcondral aparecen osteofitos que contribuyen al deterioro articular e incluso a su degeneración [19,22]. En la RNM se ha demostrado un mayor crecimiento óseo cuando se fractura el hueso subcondral con las microfracturas que con el trasplante de condrocitos [22,23], la elevación del hueso subcondral disminuye el volumen de cartílago, aumenta la sobrecarga y el pico de sollicitaciones tensionales. Tanto la reacción de hueso subcondral como su crecimiento son dos factores que determinan la progresión de la artrosis [22,24,25].

1. Técnicas de reparación

a. Desbridamiento artroscópico

Está indicado cuando hay síntomas meniscales y lesiones condrales tipo Outerbridge II, para regularizar el cartílago sin buscar ningún efecto curativo cuando ya los resultados son mediocre.

b. Estimulación de la médula ósea

Estos sistemas procuran estimular la migración celular y la expresión de citoquinas para reparar el cartílago [26] e incluyen las perforaciones con aguja de Kirschner o brocas pequeñas, tipo Pridie [27], la abrasión y las microfracturas [18,28-30]. Estas técnicas son las preferidas por los cirujanos ortopédicos por sencillas, rápidas y poco costosas [31]. Sin embargo, el cartílago se repara con tejido fibroso o fibrocartílago posiblemente por que el número de condroprogenitores es demasiado pequeño para conseguir una regeneración tisular [32] o muy lento y aparece una degeneración posterior del tejido.

La microfractura es la técnica por excelencia para el tratamiento de las lesiones condrales y con ellas se comparan todas las técnicas. A pesar de las críticas recibidas ninguna otra técnica tiene hoy la difusión de las microfracturas. Evidentemente, para hacer una microfractura es necesario que

la placa subcondral esté intacto para dar apoyo estable y resistente al cartílago y separar el ambiente sanguíneo y vascular propio del hueso, del avascular del cartílago para evitar su osificación.

Las microfracturas [18,29], son efectivas en lesiones pequeñas, menores de 2 cm², deben hacerse con el instrumental adecuado, el llamado «picahielos» de Steadman; crear bordes verticales y estables; desbridar la capa calcificada de cartílago, efectuar perforaciones cada 2 ó 3 mm y seguir un protocolo de fisioterapia con movilización pasiva intensa [33].

Las perforaciones atraviesan el hueso subcondral para provocar una hemorragia y acceder a la médula ósea. El sangrado consigue una mayor superficie y calidad de tejido de reparación, provoca a las células hemáticas y troncales para que formen nuevo tejido aunque la sangre coagula parcialmente y la mayor parte desaparece con el lavado artroscópico y el líquido sinovial. Para evitar que el sangrado desaparezca de la lesión se ha propuesto el SGRM (*scaffold guided regenerative medicine*) que aplica una matriz, un polímero natural, como el quitosán sobre la lesión, como un parche que se reabsorbe pero deja todos los productos sanguíneos y las células troncales en la zona de la lesión, protegidos del agresivo líquido sinovial, para que forme el cartílago hialino [34-37] (Figura 2).

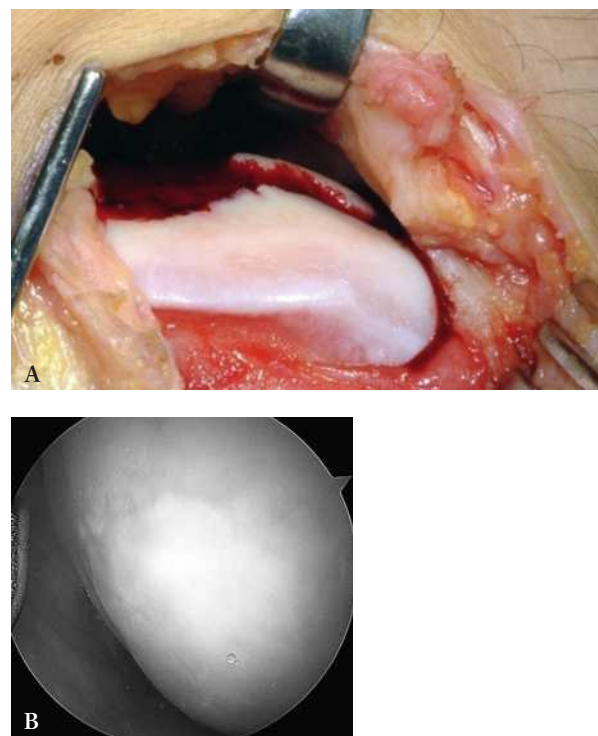


Fig. 2. Lesión condral tratada a) con microfracturas y recubierta con quitosán. b) artroscopia efectuada al año.

2. Técnicas de sustitución

a. Injertos osteocondrales autólogos

Ante las lesiones que afectan al hueso y al cartílago se deben reparar ambas estructuras. De nada sirve reparar el hueso y dejar el cartílago, y menos todavía, intentar buscar soluciones para reparar el cartílago sin proveerlo de una buena base o sustento óseo. Las lesiones osteocondrales se ha dicho que curan con más facilidad pero esto no es del todo cierto. Si no se separa el orificio del ambiente articular jamás crecerá nuevo hueso; se rellenará de un tejido fibroso sin capacidad de regeneración.

Ante lesiones profundas y grandes el relleno se puede realizar con sustitutivos osteocondrales que pueden ser autólogos, aloinjertos o sintéticos. El autoinjerto osteocondral aporta una estructura de fácil integración aunque las células del borde del cilindro mueren, lo que compromete su integración [38], por lo que, en la medida de lo posible, se debe incorporar a presión para que haya un buen contacto con el tejido sano.

Para garantizar mejores resultados en una mosaicoplastia se debe colocar un solo cilindro, con un diámetro máximo de 12 mm, y utilizar instrumental específico para introducirlo de forma perpendicular a la superficie manteniendo el contacto completo y la congruencia articular [39,40]. Los espacios que queden entre los diferentes cilindros nunca se rellenarán de cartílago. Además, cada cilindro debe ser introducido individualmente en su propio orificio, sin olvidar que los impactos dañan el cartílago articular y disminuyen la viabilidad celular [41].

La mosaicoplastia está asociada con dificultades técnicas como la pobre integración tisular, la muerte celular por la impactación y la pérdida de la topografía articular [42]. Esto explica que sea menos utilizado que otras técnicas a pesar de los buenos resultados clínicos descritos, si bien varían mucho entre unos autores y otros [43-45].

b. Aloinjertos osteocondrales

En una segunda línea de tratamiento se encuentran los aloinjertos osteocondrales. En los bancos de huesos se disponen de la extremidad proximal del fémur y proximal de la tibia que permite numerosas combinaciones. La ventaja del aloinjerto es su adaptabilidad pues se pueden diseñar injertos para cualquier tamaño y curvatura de lesión, además de obtenerlo de las zonas de carga, con una forma y curvatura idénticas a la de la lesión. El inconveniente es que el cartílago criopreservado es una matriz con pocas células viables lo que repercute en la recuperación de la morfología cartilaginosa (Figura 3).

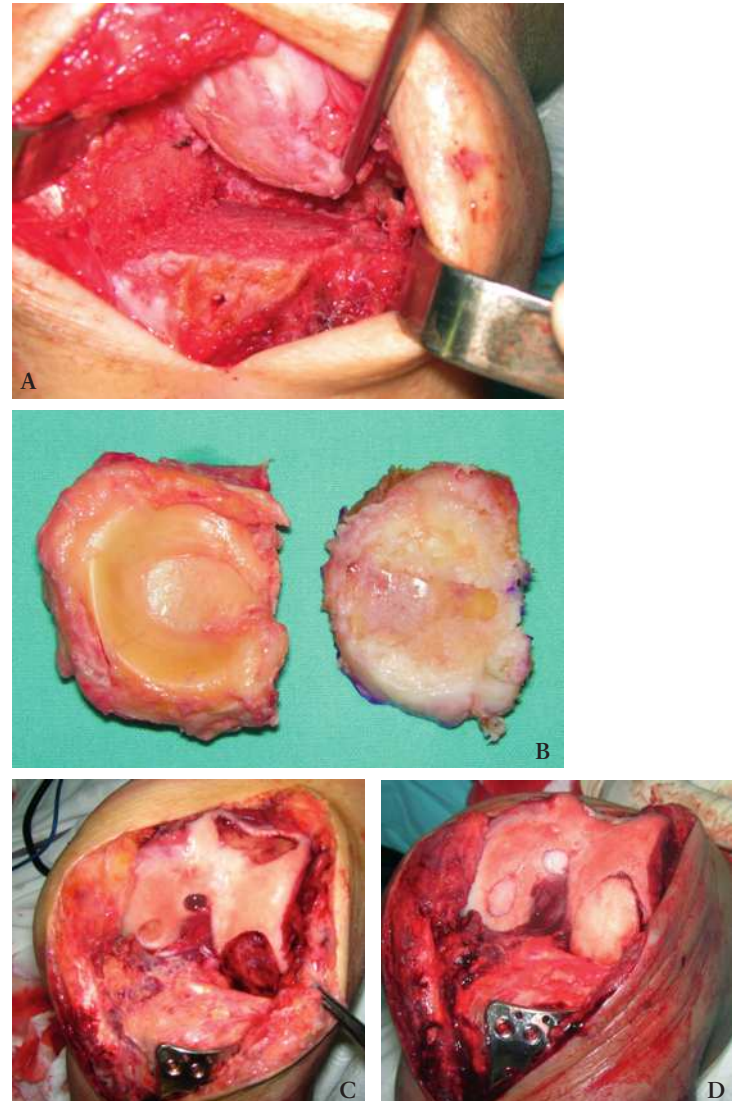


Fig. 3. a. resección del platillo tibial, b. aloinjerto de platillo tibial. c. a los dos meses reparación de la lesión condral en el cóndilo femoral d. con matriz de fibrina.

Los aloinjertos están indicados en pacientes de hasta 50 años de edad, con lesiones mayores de 2,5 cm de diámetro y una pérdida ósea importante. Los resultados aportados en la literatura son buenos en el 75% de los casos.

c. Cilindros sintéticos

Los sustitutivos osteocondrales sintéticos facilitan mucho las técnicas de relleno de los defectos osteocondrales; su ventaja es que se elige el grosor adecuado y se talla su longitud según la profundidad del defecto. Además, se pueden combinar con células troncales o factores de crecimiento. Sin embargo, a pesar de acortar el tiempo quirúrgico no parece que puedan

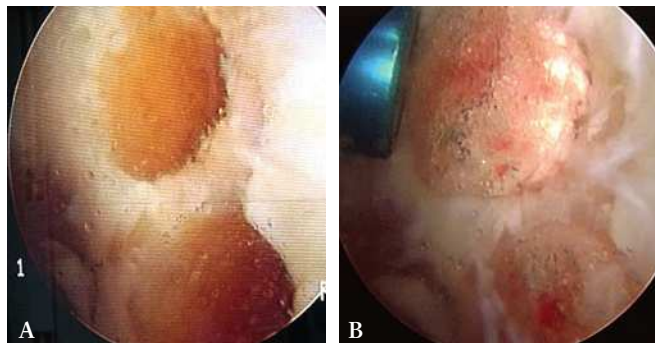

Fig. 4. a. Cilindro osteocondral sintético (Trufit®), b. revisión a los 4 meses.

sustituir, en estos momentos, a los auto o aloinjertos pues se ha visto que pierden resistencia en poco tiempo (Figura 4).

3. Técnicas de regeneración

a. Bioingeniería en la regeneración del cartílago

Desarrollar productos que tengan la forma y el tamaño del área a reparar es una de las técnicas que han despertado mayor interés. En el proceso de prefabricación de la matriz hay que distinguir dos técnicas, una desarrolla una matriz con el tamaño, geometría y con las células necesarias (osteoblastos, condrocitos o MSC, etc.) y que puede ser cultivado *ex vivo* o subcutáneamente [46,47]. La otra técnica es el modelado, cuando se combinan células y matriz conjuntamente en un molde donde la matriz polimeriza y se cultiva. Estas matrices son hidrogeles, agarosa [48], alginato [49], quitosán [50] y derivados del glicol polietileno fotopolimerizable [51] que se han utilizado para obtener materiales elásticos de cartílago no articular como es el pabellón auricular [46,52,53], nariz [52,54] o la membrana timpánica [55]. Además, también se han desarrollado modelos osteocondrales que contienen cartílago articular de las falanges [56,57] y el cóndilo de la mandíbula [51] (Figura 5).

El reto es desarrollar matrices cartilaginosa tridimensionales mantenidas únicamente por células y sus productos de síntesis, utilizando una técnica de modelado [45]. Hay que considerar la estratificación morfológica del cartílago articular con la capas superficial y media del cartílago con sus células propias e incluso de la capa profunda y calcificada [45,58,59]. Estas matrices mantienen las características específicas de cada zona, incluyendo la síntesis y secreción de proteoglicanos [58], altos niveles de producción de matriz por los condrocitos profundos [59] y mineralización de la capa de cartílago profunda [60].

El cartílago, como tejido avascular con pobre densidad celular no se repara ni deja una cicatriz que recubra la lesión o que se una al tejido sano. Por ello, mediados los años 90, se propuso una de las primeras técnicas de bioingeniería tisular: el trasplante autólogo de condrocitos (ICA, en español, o ACI, en inglés). Ésta técnica se ha difundido y revestido de un interés especial por las connotaciones que produce unir la cirugía del cartílago con la investigación básica y los cultivos celulares. A partir de una biopsia de cartílago hialino articular, se digiere el tejido cartilaginosa obtenido, se cultivan y expanden las células y se implantan, después de un tiempo, en el paciente. Una vez conseguida la cantidad adecuada de células se efectúa una artrotomía, se limpia adecuadamente la zona de la lesión, respetando cuidadosamente el hueso subcondral, sobre el que se depositan los condrocitos cultivados y se recubre con una membrana, periostio, que se sutura al cartílago sano y se sella con fibrina [61]. En el caso de lesiones osteocondrales profundas, Brittberg et al, [63] propusieron el relleno del defecto con injerto óseo, la colocación de una membrana sobre la que se depositan las células que se vuelven a recubrir con otra membrana, suturada y sellada, por lo que la técnica fue denominada ACI «en sándwich».

La primera generación de ACI tuvo complicaciones y problemas por el uso del periostio. Posteriormente, una segunda generación introdujo las membranas y biomateriales, como el gel de colágeno tipo I [63], la matriz basada en ácido hialurónico [64] y el colágeno tipo I/III [65]. Dos estudios han comparado el ACI de primera generación con el de segunda sin encontrar diferencias clínicas entre ambos [64,65]. La regeneración con los trasplantes de segunda generación también presentan amplias zonas de fibrocartílago, posiblemente por la baja densidad celular y su poca capacidad proliferativa [43,66]. Además, esta técnica siempre sacrifica cartílago sano para regularizar la lesión.

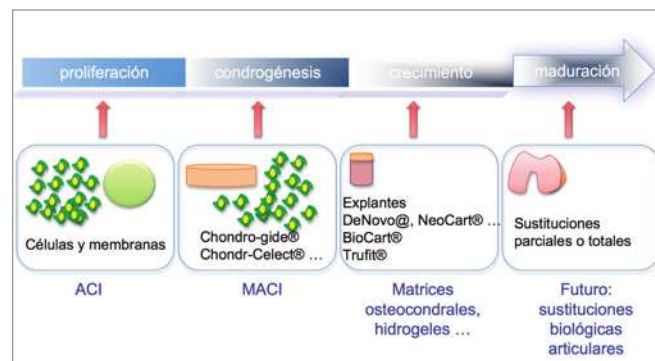


Fig. 5. Terapias de ingeniería tisular y sus posibilidades.



El ACI sigue realizándose como fue descrito inicialmente y, en los últimos 15 años, se han efectuado más de 12.000 intervenciones [67]. Aunque hay estudios que sostienen la formación, después del trasplante de condrocitos, de un tejido semejante al cartílago [68], otros señalan que el tejido de reparación se parece más al fibrocartílago o un tejido mixto de cartílago y fibrocartílago [43]. El cultivo de condrocitos está indicado en lesiones condrales de gran tamaño ($> 2\text{cm}^2$), en personas activas, con una articulación estable y alineada. De no ser así, sería necesario efectuar las correcciones previas.

La evolución de la técnica ha pasado por diferentes fases; el ACI de primera generación es el propuesto por Paterson et al [69]; el de segunda generación es el MACI o trasplante de condrocitos autólogos de segunda generación, donde las células se depositan en el interior de una membrana que se adhiere al hueso subcondral y se puede hacer por artroscopia, evitando las suturas y la utilización del periostio.

Tanto el ACI como el MACI son todavía técnicas complejas con dos cirugías para el paciente que requiere, en la mayoría de los casos, una artrotomía, un tiempo de recuperación largo, costoso y presenta unos resultados equiparables a los obtenidos con otras técnicas.

Para facilitar la técnica y evitar complicaciones se ha sustituido el periostio por membranas sintéticas o naturales (Chondro-Gide, Geistlich Pharma, Suiza; Hyalo-graft C, Fidia Advanced Biosystems, Abano Terme, Italia; Bio-Gide, Geistlich Pharma, Suiza, Pegasus, Pegasus Biologics, Irvine, Ca, EEUU, Restore Patch, DePuy, Warsaw, In, EEUU). Con este tipo de membranas la hipertrofia se reduce al 5% de todos los casos y los problemas desaparecen entre 3 y 6 meses después de la intervención al reabsorberse la membrana [70].

Las técnicas de tercera generación, muy limitadas en estos momentos, son un intento de mejorar las técnicas previas y proponen matrices condroinductivas o condroconductivas con células alogénicas y técnicas que mejoren las condiciones mecánicas para que se pueda desarrollar un tejido adecuado antes de la cirugía [71]. También se habla de técnicas de cuarta generación [72], basadas en polímeros como la elastina, o hidrogeles, para obtener una distribución tridimensional homogénea de las células; se incluye la terapia génica con genes no virales para que las células troncales expresen los factores de crecimiento deseados.

Matrices

La mayoría de las matrices disponibles son polímeros naturales, como el colágeno [73,74], el ácido hialurónico [75-77] o derivados de animales o sintéticos como los polilácticos [78]. Las matrices naturales producen un medio más

adecuado para el desarrollo, la adhesión y proliferación celular y pueden dividirse en matrices proteicas, como el colágeno, la fibrina y las matrices carbohidratadas, como el alginato, la agarosa, el quitosan y el hialurónico, aunque hasta el momento sólo se han evaluado mediante ensayos clínicos el colágeno, el ácido hialurónico y el quitosan [36,42,76].

Polímeros de colágeno

El colágeno es la proteína básica de los tejidos conectivos del esqueleto y dispone de ligandos que facilitan la adhesión celular e influyen en la morfología celular, la migración y la diferenciación.

El MACI (Matrix-induced ACI) (MACI®; Verigen, Leverkusen, Alemania) [79] se puede considerar una evolución lógica del ACI, ya que se mantiene la idea del trasplante autólogo de condrocitos embebidos en una estructura bicapa de colágeno I y III. Otras membranas MACI (Maix® (Matricel, Hezoenrath, Alemania; Chondro-Gide® (Geistlich Biomaterials, Wolhusen, Switzerland) son colágeno tipo I/tipo III porcino dispuestas en dos capas con condrocitos adheridos. Estas membranas se degradan por digestión enzimática y tienen dos superficies diferentes, la externa más resistente que actúa como una barrera mientras que la interna es porosa y estimula a las células para que produzcan moléculas específicas de la matriz del cartílago [80].

Polímeros basados en el ácido hialurónico

El ácido hialurónico es el mayor componente de la matriz de cartílago. El ácido hialurónico es un componente de la matriz extracelular que estimula la condrogénesis de las MSC [81]. La combinación de la membrana con cultivo de condrocitos ha mostrado buenos resultados tres años después de la intervención [76]. Esta membrana no requiere incisiones amplias, incluso se puede realizar por vía artroscópica ya que no requiere fijación al hueso subcondral [75].

El Hyaff-11® (Fidia Advanced Biopolymers Laboratories, Abano Terme, Italia) es un derivado esterificado del ácido hialurónico biocompatible, que puede utilizarse para diseñar estructuras tridimensionales y se reabsorbe en tres meses. El Hyalograft® C (Fidia Advanced Biopolymers Lab, Abano Terme, Italia) es un implante de ingeniería tisular donde crecen los condrocitos en una matriz de Hyaff-11 y una red con fibras de 20 μm de grosor.

Matrices de fibrina

La fibrina es un polímero natural homólogo que forma parte de la cicatrización de las heridas, por lo tanto, una estructura interesante como matriz para reparar el cartílago

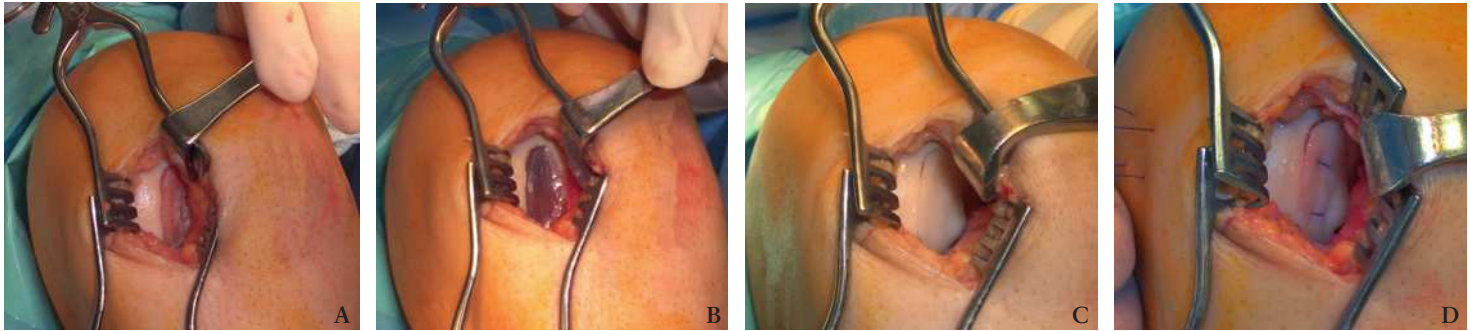


Fig. 6. a. Lesión condral tratada con una matriz de fibrina. b. medición de la lesión. c. colocación de la matriz con condrocitos cultivados, d. sutura de estabilización.

[82] que se puede copolimerizar con hialurónico para producir una matriz tridimensional [83]. La fibrina está envuelta en el proceso de la coagulación de la sangre y se forma por la polimerización del fibrinógeno, en presencia de trombina; es un biomaterial muy biocompatible [84]. Se han utilizado en gel o pegamentos. Visna et al [85] presentaron su experiencia con un año de evolución en reparación de cartílago con fibrina (Tissucol®, Baxter, Austria) y también el Condrograft® (BHT Monterrey, México) ha demostrado muy buenos resultados [86] (Figura 3) (Figura 6). Además, se ha visto que experimentalmente los condrocitos en una matriz de fibrina sobreexpresan IGF-1, produciendo una mayor cantidad de tejido con mayor cantidad de matriz extracelular y producción de colágeno II.

Matrices carbohidratadas

El alginato es un polisacárido aniónico derivado de las algas marinas. En presencia de cationes de calcio, las cadenas de alginato se mantienen por sus uniones iónicas. Cuando las células se depositan en una solución de cloruro de calcio, en presencia de alginato, forman esferas. Diduch et al [87] han demostrado condrogénesis de las células mesenquimales pluripotenciales (MSC) soportadas en bolas de alginato, en defectos osteocondrales del conejo. Sin embargo, hay dudas sobre la biocompatibilidad en clínica.

Chitosan

El chitosan es un bi copolímero de glucosamina y N-acetilglucosamina. Sus productos de degradación incluyen condroitín sulfato, dermatán sulfato, ácido hialurónico, queratín sulfato y colágeno tipo II glicosilado; no es un producto tóxico y está implicado en la síntesis del cartílago articular. El chitosan está patentado con el nombre de BST Cargel® (Biosynthec, Laval, Quebec, Canadá) como un hidrogel de chitosan /glicerol copolímero que se mezcla con la sangre y

se puede inyectar en los defectos condrales después de realizar una microfractura. Los resultados en ovejas [35] y conejos [88] han demostrado resultados superiores a las microfracturas aisladas. Se ha realizado un ensayo clínico y está pendiente de su aprobación por las autoridades canadienses y europeas (Figura 2).

Otras matrices

Lind et al [89] promueven la utilización de una matriz MPEG - PLGA (metoxipoly-etileno-glicol y ácido ploglicólico por sus características hidrofílicas con condrocitos, obteniendo buenos resultados experimentales en cabras. Las matrices porosas en combinación con condrocitos han demostrado una buena capacidad para regenerar cartílago hialino, tanto experimental como en clínica [76,90], y se han estudiado muchos biomateriales porosos combinados con condrocitos para reparar lesiones cartilaginosas, como son los polímeros poliláctidos, el colágeno en malla o en gel, el ácido hialurónico en fibras malladas, chitosan y muchos otros [36,91,92].

El ácido poliglicólico (PGA), poliláctico (PLA) y sus copolímeros polilácticoglicólico (PLGA) se han empleado en ingeniería tisular para el cartílago. Estos polímeros son matrices interesantes para ingeniería tisular por su biodegradabilidad y por estar aprobados para otros usos. Las matrices de PLGA con MSC se han trasplantado en grandes defectos en rodillas de conejo demostrando un tejido liso blanco macroscópico e histológicamente, 12 semanas después de su implantación, un aspecto semejante al cartílago hialino [93].

Sin embargo, las matrices porosas son difíciles de manejar artroscópicamente y la suspensión de condrocitos en hidrogeles pueden ser inyectadas directamente en las lesiones cartilaginosas [88]. También se han inyectado microesferas de PLGA, hidrogeles de colágeno y fibrina [94-97].



Se ha propuesto el trasplante de MSC aspiradas directamente de la médula o tras su cultivo que una vez implantadas en un defecto osteocondral se diferencian en condrocitos [98]. Para Nimura et al [99], las MSC de la sinovial se expanden más rápidamente que las obtenidas en la médula ósea. Sin embargo, la obtención de la médula ósea es una técnica más sencilla que no daña ningún tejido sano. Una condición para efectuar este tipo de trasplantes es conseguir el número adecuado de células. Koga et al [79] recomiendan 5×10^7 MSC/ml embebidas en un gel de colágeno tipo I. El único estudio clínico prospectivo, controlado y aleatorizado con MSC derivadas de la médula ósea suspendidas en un gel de colágeno tipo I y protegidas con un parche de periostio no mostró ninguna diferencia clínica con el ACI [98].

Los factores de crecimiento pueden mejorar la adhesión, migración y proliferación celular. Una combinación de TGF β y BMP han demostrado experimentalmente la reparación del cartílago al incluirlos en el gel con las MSC [100]. Acosta et al [101] también demostraron un efecto beneficioso en la proliferación de los condrocitos con una combinación de IGF y FGF. Sin embargo, los factores de crecimiento también tienen sus inconvenientes ya que la administración directa exige dosis muy elevadas o repetir las inyecciones debido a la corta vida de estas proteínas libres en la articulación. Además, es una técnica muy cara que puede provocar efectos indeseados ahora desconocidos [102]. La nueva generación de biomateriales deben estimular la regeneración de los tejidos vivos [103].

Evaluación clínica de las diferentes técnicas

Jakobsen et al [104] analizaron la calidad y evolución de los resultados de 69 trabajos publicados sobre la reparación del cartílago con microfracturas, mosaicoplastia o ACI. Recogieron, en total, 3.987 procedimientos quirúrgicos; más de la mitad de los estudios eran retrospectivos y sólo cuatro eran prospectivos, aleatorizados y controlados, sin encontrar diferencias entre las cuatro técnicas estudiadas. En la revisión sistemática, sobre el tratamiento de las lesiones de cartílago articular, efectuada por Bejjkers et al [105] vieron, siguiendo el Oxford Center of Evidence-Based Medicine, que había publicadas cuatro artículos [12,16,20,42,106] de nivel 1b y tres [43,107,108] de nivel 2b.

Evaluación clínica de las microfracturas

Kreuz et al [21] concluyen que las microfracturas muestran deterioro a partir de los 18 meses de la cirugía y que el mejor pronóstico lo tienen los pacientes menores de 40 años, con defectos en el cóndilo femoral. Por su parte, en la revisión efectuada por Mithoefer et al [33], señalan que la

microfractura tiene muy buenos resultados a corto plazo pero no hay estudios de larga evolución. Se ha achacado a la técnica una limitada reparación de cartílago hialino, con una producción pobre de tejido de reparación y un posible deterioro funcional con el tiempo.

Cerynik et al [109] analizaron la evolución de las microfracturas, por una lesión condral, en 24 jugadores de baloncesto de la NBA, comparando la eficiencia del jugador dos años antes y dos años después del tratamiento. El tiempo medio de vuelta a la competición fue de 30 semanas desde el momento de la cirugía. En la primera temporada después de la intervención disminuyeron la eficiencia y los minutos jugados. Los 17 jugadores que jugaron dos o más temporadas volvieron a perder eficiencia y minutos jugados durante el segundo año. Sin embargo, teniendo en cuenta el interés del estudio, desconocemos como hubieran evolucionado estos jugadores con otras técnicas o sin tratamiento.

A los tres años de intervenidos, de Windt et al [13] no encontraron diferencias, con la valoración clínica (KOOS), entre los pacientes intervenidos con microfracturas o con ACI. Además concluyeron que el tamaño del defecto no influye en el resultado.

Solheim et al [110] compararon los resultados de la microfractura, en 110 pacientes con una edad media de 38 años (rango: 15-60 años), divididos en dos grupos, uno con lesiones condrales únicas y otro con lesiones múltiples. Efectuaron la valoración con la escala Lysholm y encontraron 24 fracasos (22%), el 18% en el grupo de lesiones únicas y el 29% en el de lesiones múltiples. El dolor era menor y la valoración funcional superior en el grupo de lesiones únicas.

Steadman et al [18] y Mithoefer et al [111] demostraron una vuelta a la actividad deportiva después de las microfracturas con mejores resultados cuando los pacientes padecían una sintomatología inferior a un año, un defecto menor de 2 cm² y eran menores de 40 años.

Van Assche et al [112] hicieron un seguimiento de dos años de los pacientes intervenidos con ACI comparando esta técnica con las microfracturas. Los 67 pacientes tenían un tamaño de lesión medio de 2,4 cm² en el cóndilo femoral. Practicaron microfracturas a 33 pacientes y a 34 ACI; ambos grupos siguieron el mismo protocolo rehabilitador. A los 2 años los pacientes con ACI mostraron resultados funcionales muy semejantes al grupo intervenido con microfractura.

Evaluación clínica de la mosaicoplastia

Numerosos estudios avalan los buenos resultados con la mosaicoplastia, a medio y largo plazo, aunque muchos de ellos están firmados por su creador. Hangody et al [113] re-



cogieron 831 pacientes, obteniendo buenos y excelentes resultados en más del 90% de los casos efectuados en el astrágalo y en el cóndilo femoral y algo menores en la tibia y la rótula. Las complicaciones reseñadas fueron el 3% de las cirugías, con 4 infecciones profundas y 36 hemartros postoperatorios dolorosos. Jakob et al [114], en 52 pacientes, 23 con lesión tipo ICRS grado 3 y 20 con lesión tipo 4, con una evolución media de 37 meses hallaron una función de la rodilla excelente en el 86% de los casos, estableciendo una relación entre las complicaciones y el tamaño de la lesión.

Horas et al [43], en 40 pacientes con lesión del cóndilo femoral, efectuaron un estudio prospectivo aleatorizado implantando condrocitos y efectuando mosaicoplastia. Los resultados, al año, fueron semejantes en ambos grupos, sin embargo pasado este tiempo evolucionaron mucho mejor los casos de ACI. Muy semejante fue el estudio multicéntrico de Dozin et al [108], quienes compararon la mosaicoplastia con el ACI, y encontraron una recuperación completa (Lysholm Knee Scoring) en el 88% de los pacientes tratados con mosaicoplastia y en el 68% de los pacientes tratados con ACI. De acuerdo con Bentley et al [42], los pacientes tratados con ACI tienen mejor evolución clínica e histológica que los pacientes tratados con mosaicoplastia, un año después de la operación; éstas diferencias fueron estadísticamente significativas únicamente para lesiones del cóndilo femoral medial. En este estudio, el 88% de los pacientes sometidos a ACI habían mejorado.

Evaluación clínica del ACI

Se han comparado los resultados obtenidos efectuando microfracturas y trasplante autólogo de condrocitos. Knutson et al [106] no encontraron diferencias entre los dos grupos de tratamiento (ACI y microfracturas); un tercio de todos los pacientes desarrollaron artrosis a los 5 años y ninguno de los fracasos había conseguido un tejido de cartílago hialino. Por su parte, el estudio inicial de Saris et al [20], utilizando una terapia celular concreta (ChondroCelect, TiGenix NV, Lovaina, Bélgica) señalaron una buena regeneración comparada con las microfracturas. El mismo grupo [19] revisaron sus resultados, a los 3 años, en dos grupos de pacientes con lesiones de cartílago de grado 3 y 4, según el ICRS, en el cóndilo femoral, tratados aleatoriamente con implante de condrocitos y microfracturas. Los evaluaron clínicamente con la valoración del dolor, de la calidad de vida y con el KOOS que fue mejor en los pacientes con implantes de condrocitos que los tratados con microfracturas. Recomendando el ACI para el tratamiento de lesiones grandes sintomáticas con una función pobre y en quienes han fallado otros procedimientos previos [115].

Peterson et al [68], publicaron los resultados de sus primeros 100 pacientes, iniciados en 1994, con seguimiento entre 2 y 9 años. El 92% padecían de una lesión aislada de fémur y el 89% mostraban defectos osteocondrales, obteniendo resultados satisfactorios. Además, 30 de 31 pacientes mantuvieron el mismo grado de satisfacción con la técnica 7 años más tarde. La evaluación clínica general fue de un 80% de excelentes y buenos resultados a los 2 años. En aquellas ocasiones a las que se efectuó una segunda evaluación artroscópica no vieron fibrilación del tejido regenerado. Posteriormente, Brittberg et al [116], en una revisión de 244 pacientes tratados con ACI, y una evolución entre 2 y 10 años, vieron entre un 84 y un 90% de buenos y excelentes resultados en pacientes con una lesión aislada del cóndilo femoral mientras que el porcentaje disminuyó al 74% para otro tipo de localizaciones. Además, señalaron que la duración de los efectos fue larga. Los fracasos fueron del 16%, y todos ocurrieron en los primeros dos años después de la cirugía.

Bahuaud et al [117], describieron una población militar intervenida con ACI, donde el 84% de los soldados volvieron a sus actividades. Otras series [118,119] presentaron resultados clínicos similares encontrando en el 75% de las biopsias realizadas, un tejido de reparación hialino.

Minas y Chiu [120], en 235 pacientes tratados con ACI, obtuvieron un 87% de éxitos, 6 años después de la intervención. La mayoría de los pacientes tenían lesiones complejas con alteraciones articulares asociadas o eran pacientes con lesiones degenerativas muy tempranas, con osteofitos y pérdida del espacio interarticular. Este tipo de pacientes no obtuvieron los mejores baremos clínicos y funcionales; sin embargo, fueron los que mostraron mayor satisfacción con sus resultados.

Gillogly et al [121], también obtuvieron, en 112 pacientes tratados con ACI, un 91% de buenos y excelentes resultados con seguimientos superiores a los cinco años. A los dos años aumentaba la valoración funcional y no descendía en años posteriores. No se vieron diferencias en relación con el sexo, el tamaño del defecto femoral ni entre defectos aislados o con otras lesiones. Sin embargo, encontraron mejores resultados en las lesiones agudas con evolución inferior a un año.

Bhosale et al, [122] sostienen que los pacientes requieren una media de 15 meses para alcanzar un nivel que no muestre diferencias posteriores durante, al menos, 9 años. Esto también lo vieron Knutson et al [106] en su comparación entre dos técnicas, ACI y microfracturas, los cambios significativos en la evolución funcional se producen en el primer año pero luego ya no se encuentran. También Krishnan et al [123] vieron en una cohorte prospectiva, utilizando una membrana de colágeno para cubrir el defecto, que los pa-



cientes ganaban su mayor beneficio al año de la cirugía y que posteriormente no había más cambios.

Horas et al [43], realizaron un estudio prospectivo con evolución de dos años, sobre 40 pacientes, con una lesión focal del cartílago articular del cóndilo femoral. Fueron tratados con injertos cilíndricos osteocondrales autólogos o con ACI. Ambos tratamientos mejoraron los síntomas. Histológicamente, los defectos tratados con ACI formaron en un primer momento fibrocartilago, mientras que los cilindros osteocondrales transplantados mantuvieron su carácter hialino dejando un espacio sin rellenar entre el injerto y el tejido circundante. Anotaron una mejoría similar en la actividad (escala Tegner), a los dos años, en ambos grupos.

Henderson et al [124], en la revisión de 22 pacientes, con 135 trasplante de condrocitos efectuados, demostraron una buena integración del cartílago con el hueso subcondral y con el cartílago sano del paciente, hallando en un 70% de los casos, cartílago hialino en las biopsias. Sin embargo, un 13% de los casos necesitaron ser reintervenidos, generalmente, por hipertrofia perióstica.

Micheli et al [125], en un estudio multicéntrico del ACI (Genzyme Cartilage Registry) recubierto de periostio, con un seguimiento de 3 años, de 50 pacientes con una edad media de 36 años y un defecto medio de 4,2 cm² observaron una supervivencia del implante del 94%. Otro estudio internacional multicéntrico, el Cartilage Registry Report [126], demostró que el 78% de todos los defectos tratados con ACI mejoran sus resultados y que la lesión aislada del fémur cumple sus objetivos en el 81% de los casos. Entre las complicaciones señalan las adherencias intrarticulares (2%), seguidas de la delaminación y la no adherencia del implante. Para Brittberg [62] la hipertrofia de la cubierta de periostio, es la complicación más frecuente en el ACI original y propio de gente joven.

El análisis multicéntrico, efectuado por Moseley et al [127], incluyó pacientes con una lesión completa del cartílago femoral distal tratadas con ACI, en los primeros cinco años después de la cirugía y vueltos a revisar entre los 6 y los 10 años. El grupo estuvo formado por 72 pacientes, con una edad en el momento de la cirugía de 37 años, un tamaño de lesión medio de 5,2 cm² y una pobre valoración funcional. En la primera evaluación participaron el 87% de los pacientes que habían mejorado en su valoración funcional. En la siguiente evaluación, a los diez años, el 69% habían mejorado, solo en un 17% fracasó el tratamiento y un 12,5% no presentaron cambios desde la cirugía. El 75% de los fallos tuvieron lugar a los dos años y medio. Treinta pacientes sufrieron 42 intervenciones después del trasplante de condrocitos.

Wood et al [128], publicaron los resultados recogidos por la FDA (Food & Drug Administration) con Carticel®, condrocitos autólogos cultivados y expandidos in vitro, para la reparación de las lesiones condrales sintomáticas del cóndilo femoral, en pacientes que sufrieron traumatismos agudos o repetidos, tratados previamente con el artroscopia u otros procedimientos quirúrgicos. En la revisión encontraron 497 efectos adversos, en 294 pacientes intervenidos. Los más frecuentes fueron el fracaso del injerto, la delaminación y la hipertrofia del periostio que lo recubre.

El ACI mejora la evolución clínica de pacientes con lesiones sintomáticas grandes (>2 cm²) con al menos un tratamiento previo fallido, e incapacidad funcional [120,125,129]. Los beneficios de ACI incluyen la capacidad de generar un tejido de reparación de calidad, sin el riesgo de morbilidad del donante [44,113,130,131] o el riesgo de enfermedades transmitidas por un tejido alogénico [132]. Sin embargo, hay que tener en cuenta que son necesarios dos procedimientos, y que no puede ser efectuado por vía artroscópica. Browne et al [133], estudiaron 87 pacientes, a 5 años, a los que se le realizó un ACI, de los cuales el 70% tenía un procedimiento previo que había fallado. Encontraron una mejoría de 2,6 puntos en la escala de Cincinnati que, por otra parte, no es la más adecuada para valorar lesiones del cartílago. El 71% de los pacientes reflejaron mejoría en su evaluación general a los 5 años postoperatorios. Eran lesiones grandes y sintomáticas, con un defecto de 4,9 cm². Sin embargo, permanece la duda sobre el tejido reparado. Horas et al [43], han demostrado que la estructura del tejido trasplantado mediante ACI empeora dos años después del implante.

Løken et al [134] analizaron sus resultados en 21 pacientes tratados con ACI en la rodilla, con tamaños de lesión media de 5,5 cm². Se efectuó una segunda artroscopia con toma de biopsia en 19 de ellos, a los dos años. Efectuaron una valoración con la escala de Cincinnati y un estudio con isocinéticos de los extensores y flexores de la rodilla. La microscopia demostró que el tejido era fundamentalmente fibroso con un alto porcentaje de colágeno tipo I. A los 7 años de la cirugía se demostró un déficit, entre el 10 y el 20%, de los extensores y de los flexores comparado con el lado contralateral. Además, tres de sus pacientes necesitaron una reintervención.

Algunos trabajos señalan que las cirugías previas con microfracturas no empeoran los resultados de un ACI posterior. Sin embargo, otros, como Minas et al [135] demostraron que los pacientes intervenidos previamente con microfracturas tenían 3 veces más fallos y complicaciones que los ACI primarios. Los defectos mayores de 4 cm² tie-



nen mayor riesgo de complicaciones después de efectuar una microfractura [106]). En la serie de Nehrer et al [136] vieron que el MACI con hyalograft-C® no se ve afectado por la cirugía previas.

Zaslav et al [15] estudiaron la evolución del ACI en pacientes intervenidos previamente con técnicas de estimulación medular, perforaciones o microfracturas, sin encontrar diferencias; sin embargo, Minas et al [135] demuestran que los pacientes tratados previamente con abrasión, perforaciones y microfracturas tienen un porcentaje tres veces mayor de fallos al implantar condrocitos autólogos que los que no han sido tratados previamente.

Las lesiones condrales de la rótula se han considerado siempre un problema para su reparación, debido en gran parte a sus especiales condiciones biomecánicas, al estar sometida la superficie del cartílago a solicitaciones de cizallamiento y existir frecuentemente un desequilibrio entre las dos carillas articulares. Los primeros resultados de ACI para la reparación de defectos rotulianos han sido pobres. En el primer estudio publicado de lesiones patelares tratadas con ACI únicamente apreciaron resultados buenos o excelentes en el 29% de los pacientes tratados [61]. En publicaciones posteriores [136,137], debido a la realización de una realineación patelar acompañando la implantación de condrocitos se apreció, a los dos años, un 65% de buenos o excelentes resultados [136] y a los diez años los resultados habían mejorado hasta el 76% [137]. Minas y Bryant [138], encontraron en lesiones patelofemorales un 71% de buenos o excelentes resultados con ACI. El ACI mejora aquellas lesiones que se acompañan a una osteotomía aislada, como son las lesiones patelares tipo III (medial) o tipo IV (polo proximal o panpatelares) de Fulkerson y las lesiones trocleares centrales, aisladas o combinadas.

Por su parte, Farr et al [139], en 38 pacientes con lesiones del cartílago rotuliano y de la tróclea, de los cuales 28 habían sido intervenidos con una realineación previamente o simultáneamente al ACI, obtuvieron un 80% de buenos resultados. Gobbi et al [140] no efectuaron cirugías de realineación y después de la intervención con el MACI, el 90% presentaron, a los dos años, buenos o casi buenos resultados, según el IKDC. Pascual-Garrido et al [141] intervinieron con el ACI acompañado de la anteromedialización del tubérculo tibial a 26 de 52 pacientes con lesiones condrales rotulianas; catorce de ellos habían sido intervenidos con microfracturas previas. Los tres grupos mejoraron con el tiempo, pero aquellos a los que se les había realizado microfracturas previas mostraron mejores resultados. Un 86% se mostraron satisfechos frente al 45% a los que únicamente se les realizó el ACI. Henderson y Lavigne [142]

reflejan mejores resultados cuando se combinaron ACI y la antero medialización del tubérculo tibial.

El ACI está indicado en lesiones condrales grandes que dañan a todas las capas del cartílago, con resultados buenos y excelentes superiores al 80% de los pacientes intervenidos [33,61,121,122,138,139,143,144]. Jaiswal et al [145] han visto que los pacientes fumadores e intervenidos con un ACI tienen peores condiciones previas a la intervención y obtienen menos beneficios después de la cirugía.

Kreuz et al [21] vieron que los niveles de actividad cotidiana y deportiva preoperatoria en las últimas fases de la rehabilitación son importantes para mejorar la regeneración del cartílago después de un ACI. Mithoefer et al [111] han publicado una frecuencia alta de actividad deportiva después del ACI, en adolescentes y jugadores de fútbol americano profesionales, cuando padecían la sintomatología durante menos de un año. También en el trabajo de Knutsen et al [106] en pacientes intervenidos, con microfracturas y con ACI, vieron mejor respuesta en los pacientes que habían sido más activos antes de la cirugía. De nuevo Mithoefer et al [111] sostienen que la reparación de las lesiones del cartílago articular en deportistas les permite volver, en un elevado porcentaje de casos, a los niveles previos a la lesión. Influyen muchos factores como la edad, la duración preoperatoria de los síntomas, el nivel de juego, el tamaño de la lesión y la morfología del tejido de reparación.

Minas et al [135] proponen el ACI en pacientes jóvenes y cambios degenerativos iniciales. Estudiaron a 153 pacientes (155 rodillas) durante 11 años, con la escala WOMAC, Cincinnati, SF-36 y KOOS, después del tratamiento con ACI, por una artrosis incipiente. Efectuaron una media de dos defectos por rodilla, con un tamaño medio de 4,9 cm² y un área total por rodilla de 10,4 cm². El 8% de los casos fracasaron y requirieron una prótesis mientras que el resto notaron una mejoría entre el 50% y el 75% de la escala WOMAC. A los cinco años de la intervención, el 92% de los pacientes se mantenían en buenas condiciones.

Evolución clínica del MACI

Para Steinwachs y Kreuz [146], el MACI es el método ideal para reparar las lesiones aisladas del cartílago en la rodilla; las membranas sintéticas eliminan la hipertrofia del periostio y la mejoría se percibe de forma significativa entre 18 y 36 meses después de la intervención.

Gobbi et al [140] evaluaron 32 rodillas después del tratamiento de los defectos condrales en la articulación fémoro patelar con Hyalograft®. A los dos años vieron un incremento tanto de la escala objetiva y subjetiva del IKDC y observaron un caso de artrofibrosis, sin encontrar otros



efectos adversos destacables. También Marcacci et al [76] apreciaron una mejoría después del tratamiento con Hyalograf® en 141 pacientes, entre dos y cinco años después de la cirugía. El injerto fracasó en 10 casos (7%) y aparecieron efectos adversos en el 6% de las intervenciones pero relacionados directamente con la matriz tan sólo fueron cuatro. Según Manfredini et al [64] el MACI atroscópico y el ACI con miniartrotomía son comparables. Kon et al [107] comparan el implante de HyalografC® con las microfracturas, con 40 pacientes por grupo, y una revisión mínima a los 5 años. La vuelta a la actividad deportiva fue similar en ambos grupos a los 2 años y los pacientes tratados con la matriz permanecieron estables a los 5 años, siendo peores los resultados clínicos obtenidos con las microfracturas.

Wondrasch et al [147] operaron a 31 pacientes, 22 varones y 9 mujeres, con MA-CI (Hyalograf C®) por una lesión en el cóndilo femoral, divididos en dos grupos, uno de carga temprana y otro tardía, ambos grupos siguieron el mismo protocolo de rehabilitación y ejercicios que fueron evaluados periódicamente con el IKDC, escala de actividad Tegner y el KOOS. Las imágenes de RM se valoraron siguiendo la escala MOCART. No encontraron diferencias en la valoración entre los dos grupos; sin embargo, en el grupo de apoyo temprano se apreció mayor edema a los 6 meses, sin guardar correlación con la clínica. Esta diferencia desapareció a los dos años de evolución.

Nehrer et al [75] valoraron en 36 pacientes los resultados tres años después de utilizar una matriz de hialurónico, viendo que aquellos menores de 30 años obtuvieron resultados mejores. Por su parte, Biant y Bentley [148] no encontraron diferencias entre obtener condrocitos para cultivo del cartílago articular o células pluripotenciales mesenquimales de la cresta iliaca evitando así daños iatrogénicos en el cartílago articular.

Basad et al [149] analizaron 60 pacientes, tratados 20 con microfractura y 40 con MACI, con edades comprendidas entre 18 y 50 años, con una lesión condral sintomática, única, postraumática y aislada, entre 4 y 10 cm² de tamaño. Los pacientes fueron aleatorizados. Los dos tratamientos mejoraron en las escalas funcionales (Tegner, Lysholm e ICRS) con relación al preoperatorio, aunque el MACI obtuvo resultados significativamente superiores a las microfracturas.

Pietschmann et al [150] sostienen que los resultados clínicos del MACI no guardan relación con la imagen o los resultados histológicos. Han señalado que es el número de células lo que correlaciona con el resultado clínico y también la etiología es un factor determinante para el resultado. Pacientes con un traumatismo reciente o una osteocondritis disecante obtienen mejores resultados un año después del

MACI que con traumatismos de mayor evolución. El tamaño del defecto, la edad de los pacientes y el sexo no influyen en el resultado. Tampoco encontraron diferencias si se efectuó el MACI como indicación primaria o secundaria.

Barlett et al [151] han visto que tanto el ACI como el MACI tienen resultados similares a los dos años del implante. Además, las membranas utilizadas con las microfracturas consiguen la llamada inducción autóloga de condrogénesis (AMIC) [148]. Sin embargo, no hay ningún método que haya demostrado una superioridad clínica o histológica que el ACI [84] pues las matrices, aunque simplifican mucho la técnica quirúrgica, no consiguen una distribución homogénea ni una densidad suficiente de condrocitos para que promuevan la diferenciación celular y la formación de la matriz cartilaginosa.

Revisados estos trabajos podemos concluir que hay técnicas que mejoran la sintomatología y la evolución de las lesiones condrales. Sin embargo, no se ha podido demostrar una evidencia que se decante por una técnica u otra. La reparación de las lesiones del cartílago focales requieren un diagnóstico preciso y una indicación adaptada a cada paciente, intentando que las condiciones mecánicas de la reparación se corroboren con la morfología del tejido regenerado, sin olvidar que las lesiones del cartílago tienen una etiología muy precisa, traumática, mecánica o sistemática, que hay que conocer e intentar solucionar. ■

REFERENCIAS BIBLIOGRÁFICAS

1. Sgaglione NA, Miniacci A, Gillogly SD, Carter TR. Updated on advanced surgical techniques in the treatment of traumatic focal articular cartilage lesions in the knee. *Arthroscopy* 2002; 18(suppl 2): 9-32.
2. Aroen A, Loken S, Heir S, Alvik E, Ekland A, Granlund OG, et al. Articular cartilage lesions in 993 consecutive knee arthroscopies. *Am J Sports Med* 2004; 32:211-5.
3. Curl WW, Krome J, Gordon ES, Rushing J, Smith BP, Poehling GG. Cartilage injuries: a review of 31.516 knee arthroscopies. *Arthroscopy* 1997; 13:456-60.
4. Hjelle K, Solheim E, Strand T, Muri R, Brittberg M. Articular cartilage defects in 1000 knees arthroscopies. *Arthroscopy* 2002; 18:730-4.
5. Shelbourne KD, Jari S, Gray T. Outcome of untreated traumatic articular cartilage defects of the knee. A natural history study. *J Bone Joint Surg (Am)* 2003; 85-A(suppl 2):8-16.
6. LaPrade RF, Burnett QM, Veenstra MA, Hodgman CG. The prevalence of abnormal magnetic resonance imaging



- findings in asymptomatic knees. With correlation of magnetic resonance imaging to arthroscopic findings in symptomatic knees. *Am J Sports Med* 1994; 22:739-45.
7. Kaplan LD, Schurhoff MR, Selesnick H, Thorpe M, Uribe JW. Magnetic Resonance Imaging of the Knee in Asymptomatic Professional Basketball Players. *Arthroscopy* 2005; 21:557-61.
 8. Major NM, Helms C. MR imaging of the knee: findings in asymptomatic collegiate basketball players. *AJR Am J Roentgenol* 2002; 179:641-4.
 9. Cole BJ, Pascual-Garrido C, Grumet RC. Surgical management of articular cartilage defects in the knee. *J Bone Joint Surg (Am)* 2009; 91-A:1778-90.
 10. Cahill BR. Osteochondritis dissecans of the knee: treatment of juvenile and adult forms. *J Am Acad Orthop Surg* 1995; 3:237-47.
 11. Selmi TA, Verdonk P, Chambat P, Dubrana F, Potel JF, Barnouin L, et al. Autologous chondrocyte implantation in a novel alginateagarose hydrogel: outcome at two years. *J Bone Joint Surg (Br)* 2008; 90-B:597-604.
 12. Gudas R, Kalesinskas RJ, Kimtys V, Stankevicius E, Toiluis V, Bernotavicius G, et al. A prospective randomized clinical study of mosaic osteochondral autologous transplantation versus microfracture for the treatment of osteochondral defects in the knee joint in young athletes. *Arthroscopy* 2005; 21:1066-75.
 13. de Windt TS, Bekkers JE, Creemers LB, Dhert WJA, Saris DBF. Patient profiling in cartilage regeneration. Prognostic factors determining success of treatment for cartilage defects. *Am J Sports Med* 2009; 39(suppl 1):S58-S62.
 14. Niemeyer P, Pestka JM, Kreuz PC, Erggelet C, Schmal H, Südkamp NP, et al. Characteristic complications after autologous chondrocyte implantation for cartilage defects of the knee joint. *Am J Sports Med* 2008; 36:2091-9.
 15. Zaslav K, Cole B, Brewster, DeBerardino T, Farr J, Fowler P, et al. A prospective study of autologous chondrocyte implantation in patients with failed prior treatment for articular cartilage defect of the knee: results of the Study of the treatment of Articular Repair (STAR) clinical trial. *Am J Sports Med* 2009; 37:42-55.
 16. Knutsen G, Engebretsen L, Ludvigsen TC, Drogset JO, Grontvedt T, Solheim E, Strand T, Roberts S, Isaksen V, Johansen O. Autologous chondrocyte implantation compared with microfracture in the knee: A randomized trial. *J Bone Joint Surg (Am)* 2004; 86-A:455-64.
 17. Childers JC, Ellwood SC. Partial chondrectomy and subchondral bone drilling for chondromalacia. *Clin Orthop Relat Res* 1979; 144:114-20.
 18. Steadman JR, Briggs KK, Rodrigo JJ. Outcomes of microfracture for traumatic chondral defects of the knee: average 11-year followup. *Arthroscopy* 2003; 19:477-84.
 19. Saris DB, Vanlauwe J, Victor J, Almqvist KF, Verdonk R, Bellemans J, et al. Treatment of symptomatic cartilage defects of the knee. Characterized chondrocyte implantation results in better clinical outcome at 36 months in a randomized trial compared to microfracture. *Am J Sports Med* 2009; 37(suppl 1):11-9.
 20. Saris DB, Vanlauwe J, Victor J, Almqvist KF, Verdonk R, Bellemans J, et al. Characterized chondrocyte implantation results in better structural repair when treating symptomatic cartilage defects of the knee in a randomized trial versus microfracture. *Am J Sports Med* 2008; 36:235-46.
 21. Kreuz PC, Müller S, Ossendorf C, Kaps C, Erggelet C. Treatment of focal degenerative cartilage defects with polymer-based autologous chondrocyte grafts: fouryear clinical results. *Arthritis Res Ther* 2009; 11:33.
 22. Brown WE, Potter HG, Marx RG, Wickiewicz TL, Warren RF. Magnetic resonance imaging appearance of cartilage repair in the knee. *Clin Orthop Relat Res* 2004; 422:214-23.
 23. Minas T, Gomoll AH, Rosenberger R, Royce RO, Bryant T. Increased failure rate of autologous chondrocyte implantation after previous treatment with marrow stimulation techniques. *Am J Sports Med* 2009; 37:902-8.
 24. Potter HG, Chong le R. Magnetic resonance imaging assessment of chondral lesions and repair. *J Bone Joint Surg (Am)* 2009; 91-A(suppl 1):126-31.
 25. Sher C, Craig J, Nelson F. Bone marrow edema in the knee in osteoarthritis and association with total knee arthroplasty within a three year follow-up. *Skeletal Radiol* 2008; 37:609-17.
 26. Lotz M. Cytokines in cartilage injury and repair. *Clin Orthop Relat Res* 2001; 391(Suppl):108-15.
 27. Pridie KH. A method of resurfacing osteoarthritic knee joints. *J Bone Joint Surg (Br)* 1959; 41-B:618-9.
 28. Steadman JR, Rodkey WG, Briggs KK. Microfracture to treat fullthickness chondral defects: surgical technique, rehabilitation, and out-comes. *J Knee Surg* 2002; 15:170-6.
 29. Steadman JR, M.B., Karas S, Schlegel T, Briggs K, Hawkins R. The microfracture technique in the treatment of chondral lesions of the knee in National Football League players. *J Knee Surg* 2003; 2: 83-6.
 30. Minas T, Nehrer S. Current concepts in the treatment of articular cartilage defects. *Orthopedics* 1997; 20:525-38.
 31. Wakitani S, Kawaguchi A, Tokuhara Y, Takaoka K. Present status of and future direction for articular cartilage repair. *J Bone Miner Metab* 2008; 26:115-22.
 32. Koga H, Engebretsen L, Brinchmann JE, Muneta T, Sekiya



- I. Mesenchymal stem cellbased therapy for cartilage repair: a review. *Knee Surg Sports Traumatol Arthrosc* 2009; 17:1289-97.
33. Mithoefer K, McAdams T, Williams RJ, Kreuz PC, Mandelbaum BR. Clinical efficacy of the microfracture technique for articular cartilage repair in the knee: an evidence based systematic analysis. *Am J Sports Med* 2009; 37:2053-63.
 34. Hoemann C, Chenite A, Sun J, Hurtig M, Serreqi A, Lu Z, et al. Cytocompatible gel formation of chitosan-glycerol phosphate solutions supplemented with hydroxyl ethyl cellulose is due to the presence of glyoxal. *J Biomed Mater Res A* 2007; 83:521-9.
 35. Hoemann C, Hurtig M, Rossomacha E, Sun J, Chevrier A, Shive M, et al. Chitosan-glycerol phosphate/blood implants improve hyaline cartilage repair in ovine microfracture defects. *J Bone Joint Surg (Am)* 2005; 87-A:2671-86.
 36. Hoemann C, Sun J, Lègarè A, McKee M, Buschmann M. Tissue engineering of cartilage using an injectable and adhesive chitosan-based cell-delivery vehicle. *Osteoarthritis Cartilage* 2005; 13:318-29.
 37. Chen H, Sun J, Hoemann C, Lascau-Coman V, Ouyang W, McKee M, et al. Drilling and microfracture lead to different bone structure and necrosis during bonemarrow stimulation for cartilage repair. *J Orthop Res* 2009; 27:1432-8.
 38. Huntley JS, McBirnie JM, Simpson AH, Hall AC. Cutting-edge design to improve cell viability in osteochondral grafts. *Osteoarthritis Cartilage* 2005; 13:665-71.
 39. Ripoll PL, de Prado M, Ruiz D, Salmerón J. Trasplante osteocondral autologo por vía artroscópica de rodilla. *Cuadernos de artroscopia* 1997; 4:73-9.
 40. Kordás G, Szabó JS, Hangody L. Primary stability of osteochondral grafts used in mosaicplasty. *Arthroscopy* 2006; 22:414-21.
 41. Whiteside RA, Jakob RP, Wyss UP, Mainil-Varlet P. Impact loading of articular cartilage during transplantation of osteochondral autograft. *J Bone Joint Surg (Br)* 2005; 87-B:1285-91.
 42. Bentley G, Biant L, Carrington R, Akmal M, Goldberg A, Williams A, et al. A prospective, randomised comparison of autologous chondrocyte implantation versus mosaicplasty for osteochondral defects in the knee. *J Bone Joint Surg (Br)* 2003; 85-B:223-30.
 43. Horas U, Pelinkovic D, Herr G, Aigner T, Schnettler R. Autologous chondrocyte implantation and osteochondral cylinder transplantation in cartilage repair of the knee joint. A prospective, comparative trial. *J Bone Joint Surg (Am)* 2003; 85-A:185-92.
 44. Hangody L, Kish G, Kárpáti Z, Szerb I, Udvarhelyi I. Arthroscopic autogenous osteochondral mosaicplasty for the treatment of femoral condylar articular defects. *Knee Surg Sport Traumatol Arthrosc* 1997; 5:262-7.
 45. Han EH, Bae WC, Hsich-Bonassera ND, Wong VW, Schumacher BL, Görtz S, et al. Shaped, stratified, scaffold-free grafts for articular cartilage defects. *Clin Orthop Relat Res* 2008; 466:1912-20.
 46. Cao Y, Vacanti J, Paige K, Upton J, Vacanti C. Transplantation of chondrocytes utilizing a polymercell construct to produce tissue-engineered cartilage in the shape of a human ear. *Plast Reconstr Surg* 1997; 100:297-302.
 47. Kang S, Son S, Lee J, Lee E, Lee K, Park S, et al. Regeneration of whole meniscus using meniscal cells and polymer scaffolds in a rabbit total meniscectomy model. *J Biomed Mater Res A* 2006; 78:659-71.
 48. Hung C, Lima E, Mauck R, Takai E, Taki E, LeRoux M, et al. Anatomically shaped osteochondral constructs for articular cartilage repair. *J Biomech.* 2003; 36:1853-64.
 49. Chang S, Rowley J, Tobias G, Genes N, Roy A, Mooney D, et al. Injection molding of chondrocyte/alginate constructs in the shape of facial implants. *J Biomed Mater Res* 2001; 55:503-11.
 50. Chevrier A, Hoemann C, Sun J, Buschmann M. Chitosan-glycerol phosphate/blood implants increase cell recruitment, transient vascularization and subchondral bone remodeling in drilled cartilage defects. *Osteoarthritis Cartilage* 2007; 15:316-27.
 51. Alhadlaq A, Mao J. Tissue-engineered osteochondral constructs in the shape of an articular condyle. *J Bone Joint Surg (Am)* 2005; 87-A:936-44.
 52. Kamil S, Kojima K, Vacanti M, Bonassar L, Vacanti C, Eavey R. In vitro tissue engineering to generate a humansized auricle and nasal tip. *Laryngoscope* 2003; 113:90-4.
 56. Isogai N, Landis W, Kim T, Gerstenfeld L, Upton J, Vacanti J. Formation of phalanges and small joints by tissue-engineering. *J Bone Joint Surg (Am)* 1999; 81-A:306-16.
 57. Sedrakyan S, Zhou Z, Perin L, Leach K, Mooney D, Kim T. Tissue engineering of a small hand phalanx with a porously casted polylactic acidpolyglycolic acid copolymer. *Tissue Eng* 2006; 12:2675-83.
 58. Klein T, Schumacher B, Schmidt T, Li K, Voegtline M, Masuda K, et al. Tissue engineering of stratified articular cartilage from chondrocyte subpopulations. *Osteoarthritis Cartilage* 2003; 11:595-602.
 59. Sharma B, Williams C, Kim T, Sun D, Malik A, Khan M, et al. Designing zonal organization into tissue-engineered cartilage. *Tissue Eng* 2007; 13:405-14.
 60. Allan K, Pilliar R, Wang J, Grynypas M, Kandel R. Formation of biphasic constructs containing cartilage with a calcified zone interface. *Tissue Eng* 2007; 13:167-77.



61. Brittberg M, Lindahl A, Nilsson A, Ohlsson C, Sjogren Jansson E, Peterson L. Treatment of deep cartilage defects in the knee with autologous chondrocyte transplantation. *N Engl J Med* 1994; 331:889-95.
62. Brittberg M, Peterson L, Sjörgen-Larsson E, Tallheden T, Lindahl A. Articular cartilage engineering with autologous chondrocyte transplantation. *J Bone Joint Surg (Am)* 2003; 85-A(Suppl 3):109-15.
63. Ochi M, Uchio Y, Kawasaki K, Wakitani S, Iwasa J. Transplantation of cartilage-like tissue made by engineering in the treatment of cartilage defects of the knee. *J Bone Joint Surg (Br)* 2002; 84-B: 571-8.
64. Manfredini M, Zerbinati F, Gildone A, Faccini R. Autologous chondrocyte implantation: a comparison between an open periosteal covered and an arthroscopic matrix-guided technique. *Acta Orthop Belg* 2007; 73:207-18.
65. Barlett W, Gooding CR, Carrington RW, Skinner JA, Briggs TW, Bentley G. Autologous chondrocyte implantation at the knee using a bilayer collagen membrane with bone graft. *J Bone Joint Surg (Br)* 2005; 87-B:330-2.
66. Tins B, McCall I, Takahashi T, Cassar-Pullicino V, Roberts S, Ashton B, et al. Autologous chondrocyte implantation in knee joint: MR imaging and histologic features at 1-year follow-up. *Radiology* 2005; 234:501-8.
67. Hambly K, Bobic V, Wondrasch B, Van Assche D, Marlovits S. Autologous chondrocyte implantation postoperative care and rehabilitation. *Am J Sports Med* 2006; 34:1020-38.
68. Peterson L, Minas T, Brittberg M, Nilsson A, Jansson E, Lindahl A. Two to nine year outcomes after autologous chondrocyte transplantation of the knee. *Clin Orthop Relat Res* 2000; 374:212-34.
69. Peterson L, Minas T, Brittberg M, Lindahl A. Treatment of osteochondritis dissecans of the knee with autologous chondrocyte transplantation. *J Bone Joint Surg (Am)* 2003; 85-A(Suppl 2):17-24.
70. Gomoll AH, Probst Ch, Farr J, Cole BJ, Minas T. Use of a type I/III bilayer collagen membrane decreases reoperation rates for symptomatic hypertrophy after autologous chondrocyte implantation. *Am J Sports Med* 2009; 38(suppl 1):20-3.
71. Hettrich CM, Crawford D, Rodeo SA. Cartilage repair: third generation cell-based technologies--basic science, surgical techniques, clinical outcomes. *Sports Med Arthrosc*. 2008; 16:230-5.
72. Kessler MW, Ackerman G, Dines JS, Grande D. Emerging technologies and fourth generation issues in cartilage repair. *Sports Med Arthrosc* 2008; 16:246-54.
73. Dorotka R, Windberger U, Macfelda K, Bindreiter U, Toma C, Nehrer S. Repair of articular cartilage defects treated by microfracture and a three-dimensional collagen matrix. *Biomaterials* 2005; 26:3617-29.
74. Nehrer S, Breinan H, Ramappa A, Hsu H, Minas T, Shortkroff S, et al. Chondrocyte-seeded collagen matrices implanted in a chondral defect in a canine model. *Biomaterials* 1998; 19:2313-28.
75. Nehrer S, Domayer S, Dorotka R, Schatz K, Bindreiter U, Kotz R. Three year clinical outcome after chondrocyte transplantation using a hyaluronan matrix for cartilage repair. *Eur J Radiol* 2006; 57:3-8.
76. Marcacci M, Berruto M, Brocchetta D, Delcogliano A, Ghinelli D, Gobbi A, et al. Articular cartilage engineering with Hyalograft C: 3-year clinical results. *Clin Orthop Relat Res* 2005; 435:96-105.
77. Grigolo B, De Franceschi L, Roseti L, Cattini L, Facchini A. Down regulation of degenerative cartilage molecules in chondrocytes grown on a hyaluronan-based scaffold. *Biomaterials* 2005; 26:5668-76.
78. Chu CR, Convery FR, Akeson WH, Meyers M, Amiel D. Articular cartilage transplantation: clinical results in the knee. *Clin Orthop Relat Res* 1999; 360:159-68.
79. Cherubino P, Grassi F, Bulgheroni P, Ronga M. Autologous chondrocyte implantation using a bilayer collagen membrane: a preliminary report. *J Orthop Surg (Hong Kong)* 2003; 11:10-5.
80. Frenkel S, Cúbica E, Truncala K. The repair response to osteochondral implant types in a rabbit model. *Cell Tiss Bank* 2006; 7:29-37.
81. Koga H, Muneta T, Nagase T, Nimura A, Ju Y, Mochizuki T, et al. Comparison of mesenchymal tissues-derived stem cells for in vivo chondrogenesis: suitable conditions for cell therapy of cartilage defects in rabbit. *Cell Tissue Res* 2008; 333:207-15.
82. Paletta G, Arnoczky S, Warren R. The repair of osteochondral defects using an exogenous fibrin clot. An experimental study in dogs. *Am J Sports Med* 1992; 20:725-31.
83. Nehrer S, Chiari C, Domayer S, Barkay H, Yayon A. Results of chondrocyte implantation with a fibrin hyaluronan matrix. *Clin Orthop Relat Res* 2008; 466:1849-55.
84. Iwasa J, Engebretsen L, Shima Y, Ochi M. Clinical application of scaffolds for cartilage tissue engineering. *Knee Surg Sports Traumatol Arthrosc* 2009; 17:561-77.
85. Visna P, Pasa L, Czarar I, Hart R, Hoch J. Treatment of deep cartilage defects of the knee using autologous chondrograft transplantation and by abrasive techniques. A randomized controlled study. *Acta Chir Belg* 2004; 104:709-14.
86. Vélchez Cavazos F, Martínez Rodríguez HG, Lara Arias J, Cuervo Lozano CE, Mendoza Lemus OF, Álvarez Lozano E, et al. Lesiones condrales de rodilla tratadas con trasplan-



- te de condrocitos autólogos en una matriz tridimensional. Evaluación clínica a un año de evolución. *Trauma Fund MAPFRE* 2010; 21:15-9.
87. Diduch DR, Jordan LC, Mierisch CM, Balian G. Marrow stromal cells embedded in alginate for repair of osteochondral defects. *Arthroscopy* 2000; 16:517-7.
 88. Hoemann C, Sun J, McKee M, Chevrier A, Rossomacha E, Rivard G, et al. Chitosan-glycerol phosphate/blood implants elicit hyaline cartilage repair integrated with porous subchondral bone in microdrilled rabbit defects. *Osteoarthritis Cartilage* 2007; 15:78-89.
 89. Lind M, Larsen A, Clausen Ch, Osther K, Everland H. Cartilage repair with chondrocytes in fibrin hydrogel and MPEG polylactide scaffold: an in vivo study in goats. *Knee Surg Sports Traumatol Arthrosc* 2008; 16:690-8.
 90. Marlovits S, Zeller P, Singer P, Resinger C, Vécsei V. Cartilage repair: generations of autologous chondrocyte transplantation. *Eur J Radiol* 2006; 57:24-31.
 91. Hunziker EB. Articular cartilage repair: basic science and clinical progress a review of the current status and prospects. *Osteoarthritis Cartilage*. 2002; 10:431-64.
 92. Wakitani S, Goto T, Young R, Mansour J, Goldberg V, Caplan A. Repair of large fullthickness articular cartilage defects with allograft articular chondrocytes embedded in a collagen gel. *Tissue Eng* 1998; 4:429-44.
 93. Uematsu K, Habata T, Hasegawa Y, Hattori K, Kasanami R, Takakura Y, et al. Osteochondritis dissecans of the knee: longterm results of excision of the osteochondral fragment. *Knee* 2005; 12:205-8.
 94. Peretti G, Xu J, Bonassar L, Kirchhoff C, Yaremchuk M, Randolph M. Review of injectable cartilage engineering using fibrin gel in mice and swine models. *Tissue Eng* 2006; 12:1151-68.
 95. Fortier L, Mohammed H, Lust G, Nixon A. Insulin-like growth factor-I enhances cellbased repair of articular cartilage. *J Bone Joint Surg (Br)* 2002; 84-B:276-88.
 96. van Susante J, Buma P, Schuman L, Homminga G, van den Berg W, Veth R. Resurfacing potential of heterologous chondrocytes suspended in fibrin glue in large fullthickness defects of femoral articular cartilage: an experimental study in the goat. *Biomaterials* 1999; 20:1167-75.
 97. Fortier LA, Nixon AJ, Mohammed HO, Lust G. Altered biological activity of equine chondrocytes cultured in a threedimensional fibrin matrix and supplemented with transforming growth factor beta-1. *Am J Vet Res* 1997; 58:66-70.
 98. Wakitani S, Imoto K, Yamamoto T, Saito M, Murata N, Yoneda M. Human autologous culture expanded bone marrow mesenchymal cell transplantation for repair of cartilage defects in osteoarthritic knees. *Osteoarthritis Cartilage* 2002; 10:199-206.
 99. Nimura A, Muneta T, Koga H, Mochizuki T, Suzuki K, Makino H, et al. Increased proliferation of human synovial mesenchymal stem cells with autologous human serum: comparisons with bone marrow mesenchymal stem cells and with fetal bovine serum. *Arthritis Rheum* 2008; 58:501-10.
 100. Sekiya I, Larson B, Vuoristo J, Reger R, Prockop D. Comparison of effect of BMP-2, -4, and -6 on in vitro cartilage formation of human adult stem cells from bone marrow stroma. *Cell Tissue Res* 2005; 320:269-76.
 101. Acosta C, Izal I, Ripalda P, Forriol F. Gene expression and proliferation analysis in young, aged and osteoarthritic chondrocytes. Effect of growth factor treatment. *J Orthop Res* 2006; 24:2087-94.
 102. Forriol F. Growth factors in cartilage and meniscus repair. *Injury, Int J Care Injured* 2009; 40(suppl):12-6.
 103. Hench L, Polak J. Third-generation biomedical materials. *Science* 2002; 295:1014-7.
 104. Jakobsen RB, Engebretsen L, Slaughterbeck JR. An analysis of the quality of cartilage repair studies. *J Bone Joint Surg (Am)* 87-A:2232-9.
 105. Bekkers JEJ, Inklaar M, Saris DBF. Treatment selection in articular cartilage lesions of the knee. *Am J Sports Med* 2009; 37(suppl 1):148-55.
 106. Knutsen G, Drogset JO, Engebretsen L, Grøntvedt T, Isaksen V, Ludvigsen TC, et al. A randomized trial comparing autologous chondrocyte implantation with microfracture: findings at five years. *J Bone Joint Surg (Am)* 2007; 89-A:2105-12.
 107. Kon E, Gobbi A, Filardo G, Delcogliano M, Zaffagnini S, Marcacci M. Arthroscopic second - generation autologous chondrocyte implantation compared with microfracture for chondral lesions of the knee: prospective nonrandomized study at 5 years. *Am J Sports Med* 2009; 37:33-41.
 108. Dozin B, Malpeli M, Cancedda R, Bruzzi P, Calcagno S, Molfetta L, Priano F, Kon E, Marcacci M. Comparative evaluation of autologous chondrocyte implantation and mosaicplasty: a multicentered randomized clinical trial. *Clin J Sport Med* 2005; 15: 220-6.
 109. Cerny DL, Lewullis GE, Joves BC, Palmer MP, Tom JA. Outcomes of microfracture in professional basketball players. *Knee Surg Sports Traumatol Arthrosc* 2009; 17:1135-9.
 110. Solheim E, Øyen J, Hegna J, Austgulen OK, Harlem T, Strand T. Microfracture treatment of single or multiple articular cartilage defects of the knee: a 5-year median follow-up of 110 patients. *Knee Surg Sports Traumatol Arthrosc* 2010; 18:504-8.



111. Mithoefer K, Hambly K, Della Villa S, Silvers H, Mandelbaum BR. Return to sports participation after articular cartilage repair in the knee. *Am J Sports Med* 2009; 37(suppl 1):167-76.
112. van Assche D, Staes F, van Caspel D, Vanlauwe J, Bellemans J, Saris DB, et al. Autologous chondrocyte implantation versus microfracture for knee cartilage injury: a prospective randomized trial, with 2-year follow-up. *Knee Surg Sports Traumatol Arthrosc* 2010; 18:486-95.
113. Hangody L, Füles P. Autologous osteochondral mosaicplasty for the treatment of full thickness defects of weight-bearing joints: ten years of experimental and clinical experience. *J Bone Joint Surg (Am)* 2003; 85-A(suppl 2):25-32.
114. Jakob RP, Franz T, Gautier E, Mainil-Varlet P. Autologous osteochondral grafting in the knee: indication, results and reflections. *Clin Orthop Relat Res* 2002; 401:170-84.
115. Vanlauwe J. Characterized chondrocyte implantation: rethinking current clinical standards 2008. Congreso European Society for Sports Traumatology Knee Surgery and Arthroscopy. Porto, Portugal 2009.
116. Brittberg M. Autologous chondrocyte implantation--technique and longterm follow-up. *Injury* 2008; 39(Suppl 1):S40-9.
117. Bahuaud J, Maitrot RC, Bouvet R, Kerdiles N, Tovagliari F, Synave J, et al. Implantation of autologous chondrocytes for cartilaginous lesions in young patients. A study of 24 cases. *Chirurgie* 1998; 123:568-71.
118. Haugegaard M, Lundsgaard C, Vibe-Hansen H. Treatment of cartilage defects with autologous chondrocyte implantation. Preliminary results. *Acta orthop scand* 1998; 2:11-5.
119. Richardson J, Caterson B, Evans E, Ashton B, Roberts S. Repair of human articular cartilage after implantation of autologous chondrocytes. *J Bone Joint Surg (Br)* 1999; 81-B:1064-8.
120. Minas T, Chiu R. Autologous chondrocyte implantation. *Am J Knee Surg* 2000; 13:41-50.
121. Gillogly SD. Treatment of large full-thickness chondral defects of the knee with autologous chondrocyte implantation. *Arthroscopy* 2003; 19 (Suppl 1):147-53.
122. Bhosale AM, Kuiper JH, Johnson WEB, Harrison PE, Richardson JB. Midterm to longterm longitudinal outcome of autologous chondrocyte implantation in the knee joint. A multilevel analysis. *Am J Sports Med* 2009; 37(suppl 1):131-8.
123. Krishnan SP, Skinner JA, Carrington RWJ, Flanagan AM, Briggs TWR, Bentley G. Collagencovered autologous chondrocyte implantation for osteochondritis dissecans of the knee. *J Bone Joint Surg (Br)* 2006; 88-B:203-5.
124. Henderson I, Tuy B, Oakes B. Reoperation after autologous chondrocyte implantation. Indications and findings. *J Bone Joint Surg (Br)* 2004; 86-B:205-11.
125. Micheli LJ, Browne JE, Erggelet C, Fu F, Mandelbaum B, Moseley JB et al. Autologous chondrocyte implantation of the knee: multicenter experiences and minimum of 3-year follow-up. *Clin J Sport Med* 2001; 11:223-8.
126. Mandelbaum BR, Browne JE, Fu F, Micheli L, Mosely J Jr, Erggelet C, et al. Articular cartilage lesions of the knee. *Am J Sport Med* 1998; 26:853-61.
129. Peterson L, Brittberg M, Kiviranta I, Akelund EL, Lindahl A. Autologous chondrocyte transplantation. Biomechanics and longterm durability. *Am J Sports Med* 2002; 30:2-12.
130. Matsusue Y, Yamamuro T, Hama H. Arthroscopic multiple osteochondral transplantation to the chondral defect in the knee associated with anterior cruciate ligament disruption. *Arthroscopy* 1993; 9:318-21.
131. Yamashita F, Sakakida K, Suzu F, Takai S, The transplantation of an autogenic osteochondral fragment for the osteochondritis dissecans of the knee. *Clin Orthop Relat Res* 1985; 201:43-50.
132. Kainer MA, Linden J.V, Whaley DN, Holmes HT, Jarvis WR, Jernigan DB, Archibald LK, Clostridium infections associated with musculoskeletal tissue allografts. *N Eng J Med* 2004; 350:2564-71.
133. Browne JE, Anderson AF, Arciero R, Mandelbaum B, Moseley JB, Micheli LJ, et al. Clinical outcome of autologous chondrocyte implantation at 5 years in US subjects. *Clin Orthop Rel Res* 2005; 436:237-45.
134. Løken S, Ludvigsen TC, Høysveen T, Holm I, Engebretsen L, Reinholt FP. Autologous chondrocyte implantation to repair knee cartilage injury: ultrastructural evaluation at 2 years and longterm follow-up including muscle strength measurements. *Knee Surg Sports Traumatol Arthrosc* 2009; 17:1278-88.
135. Minas T, Gomoll AH, Solhpour S, Rosenberger R, Probst Ch, Bryant T. Autologous chondrocyte implantation for joint preservation in patients with early osteoarthritis. *Clin Orthop Relat Res* 2010; 468:147-57.
136. Nehrer S, Dorotka R, Domayer S, Stelzeneder D, Kotz R. Treatment of fullthickness chondral defects with hyalograf C in the knee. A prospective clinical case series with 2 to 7 years' followup. *Am J Sports Med* 2009; 37(suppl 1):81-7.
136. Noyes FR, Barber SD, Mooar LA. A rationale for assessing sports activity levels and limitations in knee disorders. *Clin Orthop Relat Res* 1989; 246: 238-49.
137. Peterson L, Karlsson J, Brittberg M. Patellar instability with recurrent dislocation due to patellofemoral dysplasia results after surgical treatment. *Bull Hosp Jt Dis Orthop Inst* 1988; 48:130-9.



138. Minas T, Bryan T. The role of autologous chondrocyte implantation in the patellofemoral joint. *Clin Orthop Rel Res* 2005; 436: 30-9.
139. Farr J. Autologous chondrocyte implantation improves patellofemoral cartilage treatment outcomes. *Clin Orthop Relat Res* 2007; 463:187-94.
140. Gobbi A, Kon E, Berruto M, Francisco R, Filardo G, Marcacci M. Patellofemoral fullthickness chondral defects treated with Hyalograft-C: a clinical, arthroscopic, and histologic review. *Am J Sports Med* 2006; 34:1763-73.
141. Pascual-Garrido C, Slabaugh MA, L'Hereux DR, Friel NA, Cole BJ. Recommendations and treatment outcomes for patellofemoral articular cartilage defects with autologous chondrocyte implantation. Prospective evaluation at average 4-year followup. *Am J Sports Med* 2009; 38(suppl 1):33-41.
142. Henderson IJ, Lavigne P. Periosteal autologous chondrocyte implantation for patellar chondral defect in patients with normal and abnormal patellar tracking. *Knee* 2006; 13:274-9.
143. McNickle AG, L'Hereux DR, Yanke AB, Cole BJ. Outcomes of autologous chondrocyte implantation in a diverse patient population. *Am J Sports Med* 2009; 37:1344-50.
144. Rosenberger RE, Gomoll AH, Bryant T, Minas T. Repair of large chondral defects of the knee with autologous chondrocyte implantation in patients 45 years or older. *Am J Sports Med* 2008; 36:2336-44.
145. Jaiswal PK, Macmull S, Bentley G, Carrington RWJ, Skinner JA, Briggs TWR. Does smoking influence outcome after autologous chondrocyte implantation? A case controlled study. *J Bone Joint Surg (Br)* 2009; 91-B:1575-8.
146. Steinwachs M, Kreuz PC. Autologous chondrocyte implantation in chondral defects of the knee with a type I/III collagen membrane: a prospective study with a 3 year follow-up. *Arthroscopy* 2007; 23:381-7.
147. Wondrasch B, Zak L, Welsch GH, Marlovits S. Effect of accelerated weightbearing after matrix-associated autologous chondrocyte implantation on the femoral condyle on radiographic and clinical outcome after 2-years. *Am J Sports Med* 2009; 37(suppl 1):88-96.
148. Biant LC, Bentley G. Stem cells and debrided waste. two alternatives sources of cells for transplantation of cartilage. *J Bone Joint Surg (Br)* 2007; 89-B:1110-4.
149. Basad E, Ishaque B, Bachmann G, Stürz H, Steinmeyer J. Matrix-induced autologous chondrocyte implantation versus microfracture in the treatment of cartilage defects of the knee: a 2-year randomised study. *Knee Surg Sports Traumatol Arthrosc* 2010; 18:519-27.
150. Pietschmann MF, Horng A, Niethammer T, Pagenstert I, Sievers B, Jansson V, et al. Cell quality affects clinical outcome after MACI procedure for cartilage injury of the knee. *Knee Surg Sports Traumatol Arthrosc* 2009; 17:1305-11.
151. Bartlett W, Skinner JA, Gooding CR, Carrington RWJ, Flanagan AM, Briggs TWR, et al. Autologous chondrocyte implantation versus matrix-induced autologous chondrocyte implantation for osteochondral defects of the knee. *J Bone Joint Surg (Br)* 2005; 87-B:640-5.

Conflicto de intereses

Los autores no hemos recibido ayuda económica alguna para la realización de este trabajo. Tampoco hemos firmado ningún acuerdo por el que vayamos a recibir beneficios u honorarios por parte de alguna entidad comercial. Ninguna entidad comercial ha pagado, ni pagará, a fundaciones, instituciones educativas u otras organizaciones sin ánimo de lucro a las que estamos afiliados.