


Policlínico San Carlos Murcia

SERVICIO DE TRAUMATOLOGÍA

Y

CIRUGÍA ORTOPÉDICA


Dr. Ripoll – Dr. DePrado





FUNDACIÓN AMICAL

www.fundacionamical.com




H-T-H

Mi técnica favorita

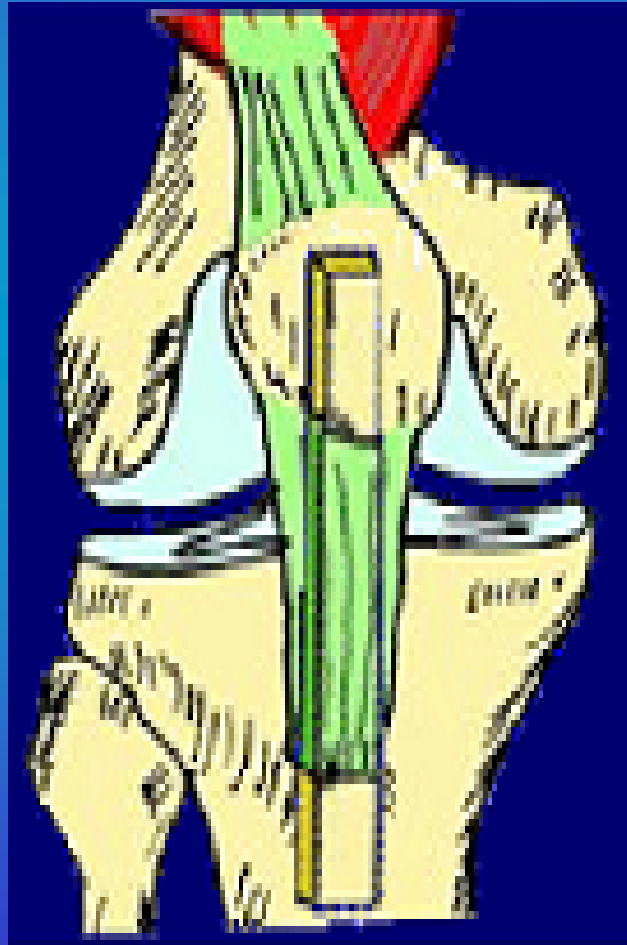
Dr. Pedro Luis Ripoll Pérez de los Cobos.



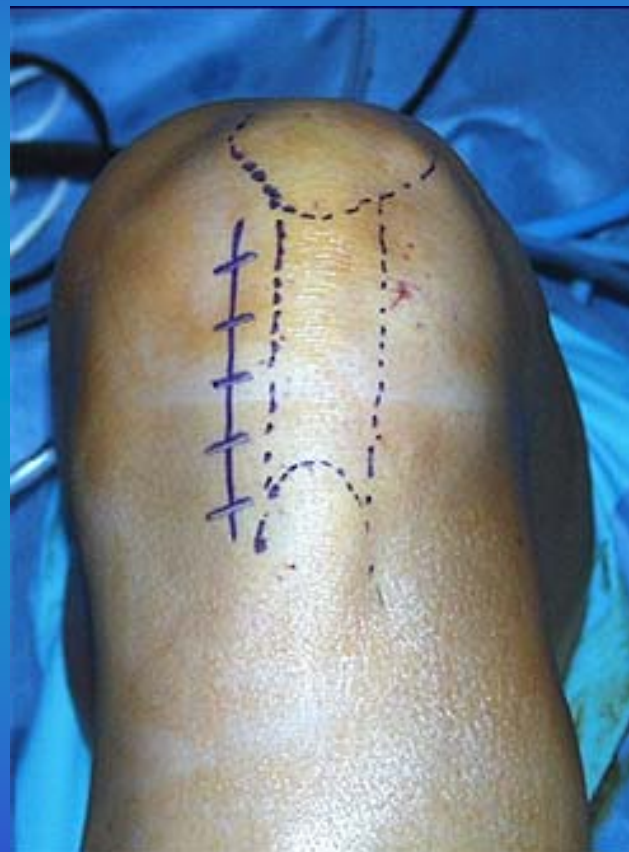
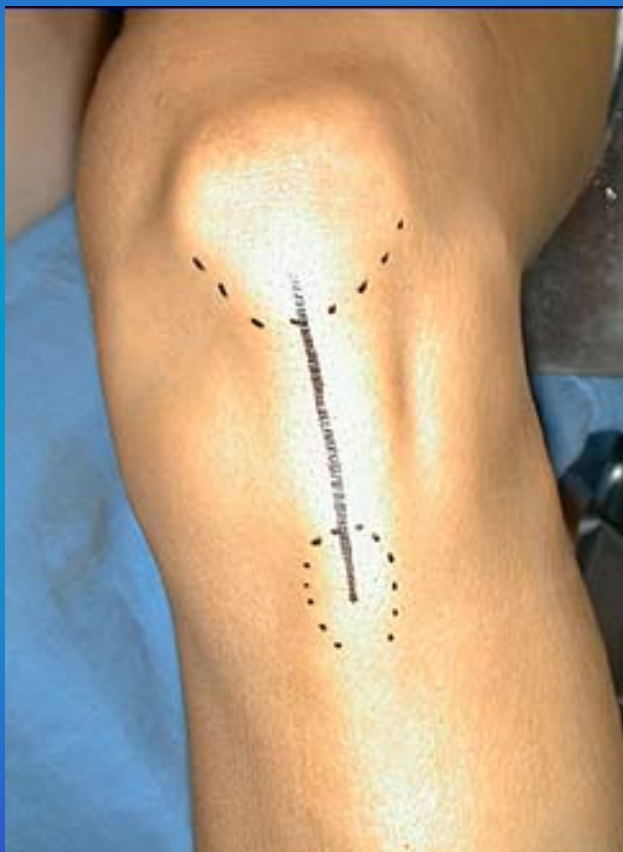Técnica Quirúrgica



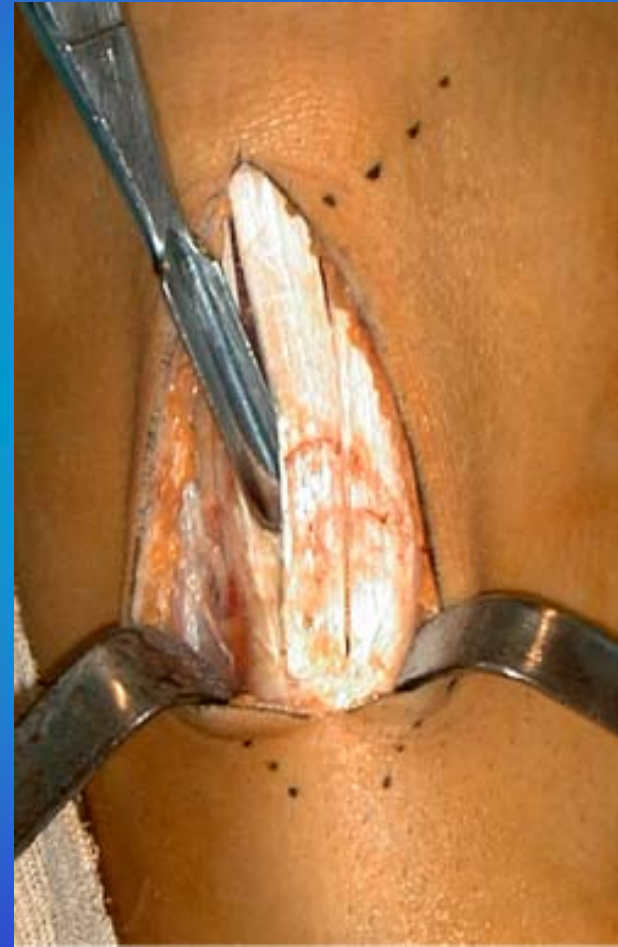
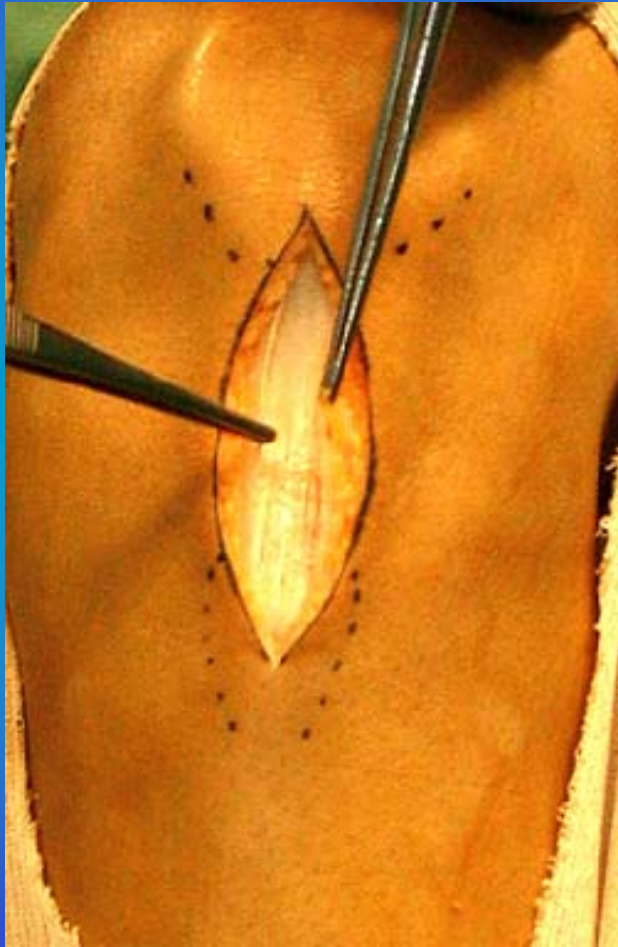
Extracción del Tendón Rotuliano



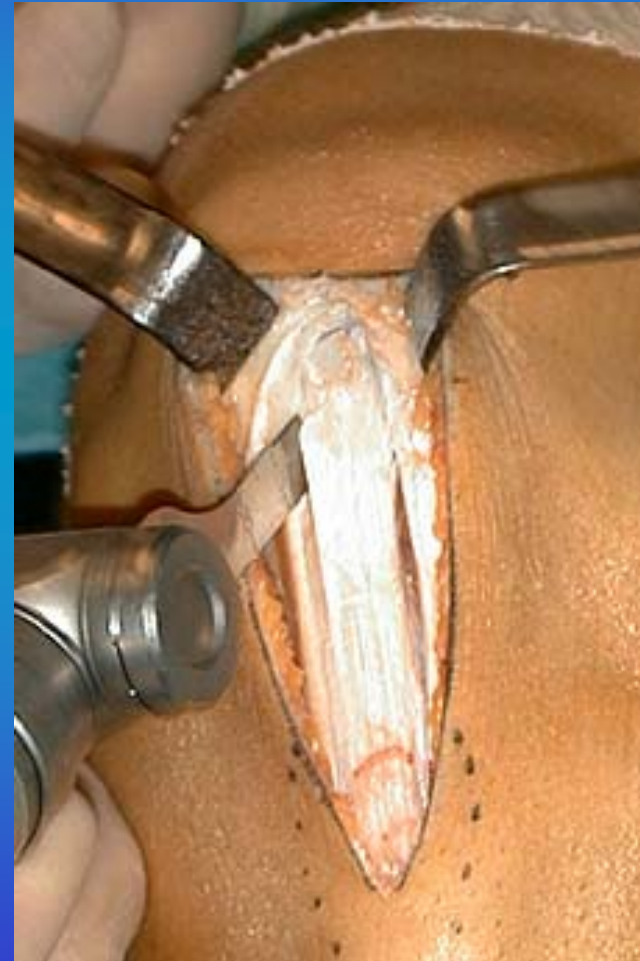
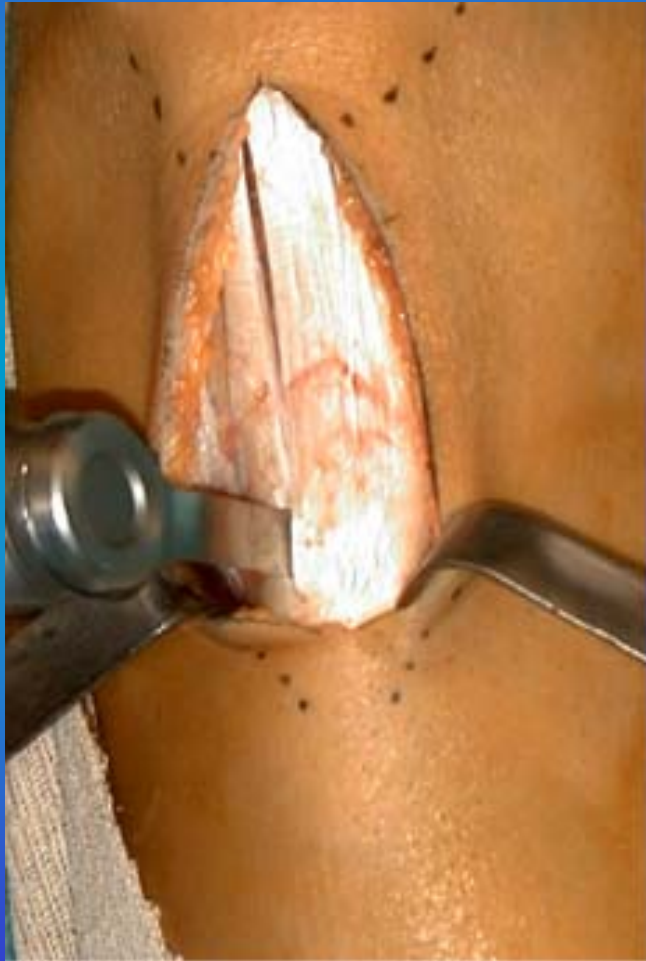Incisión Cutánea




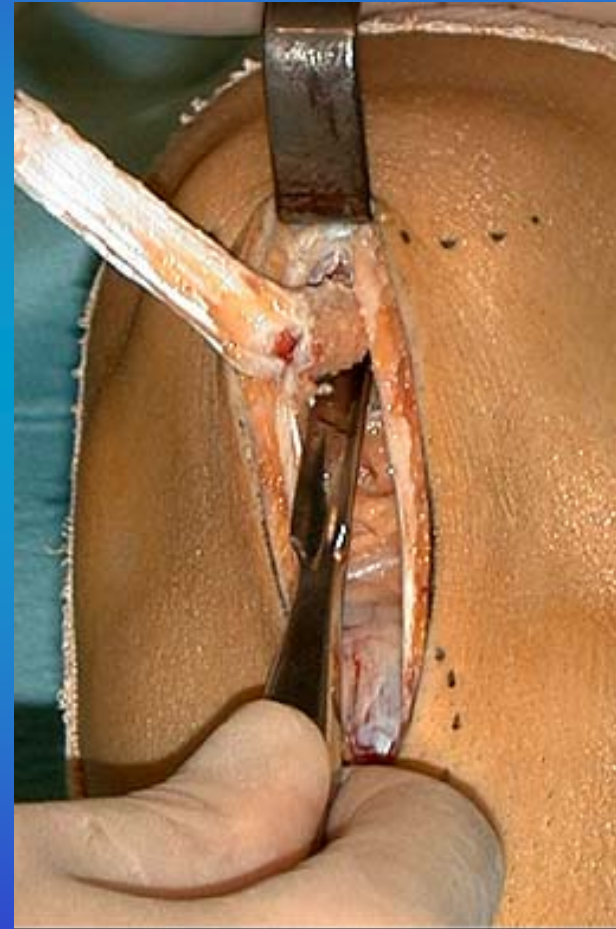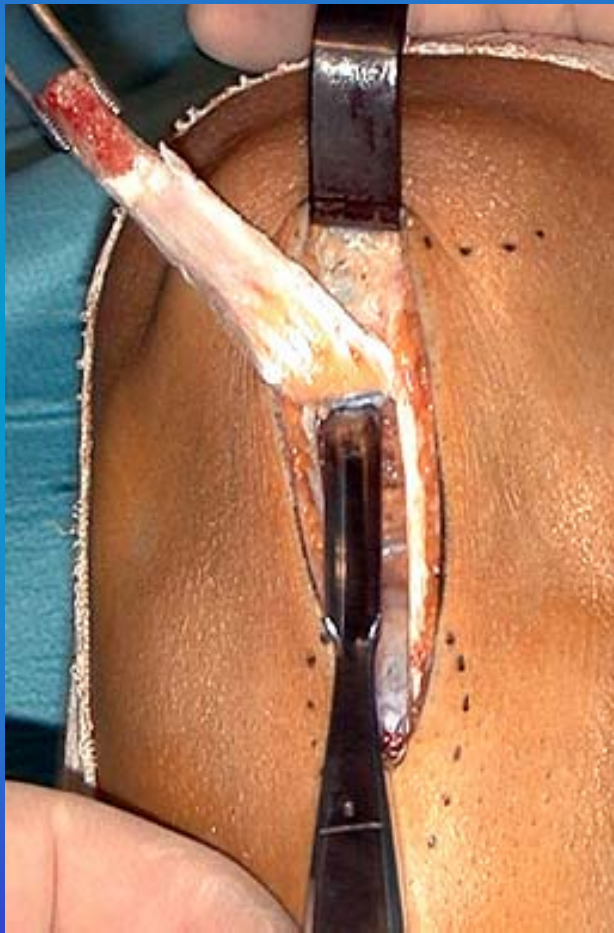
Incisión Cutánea



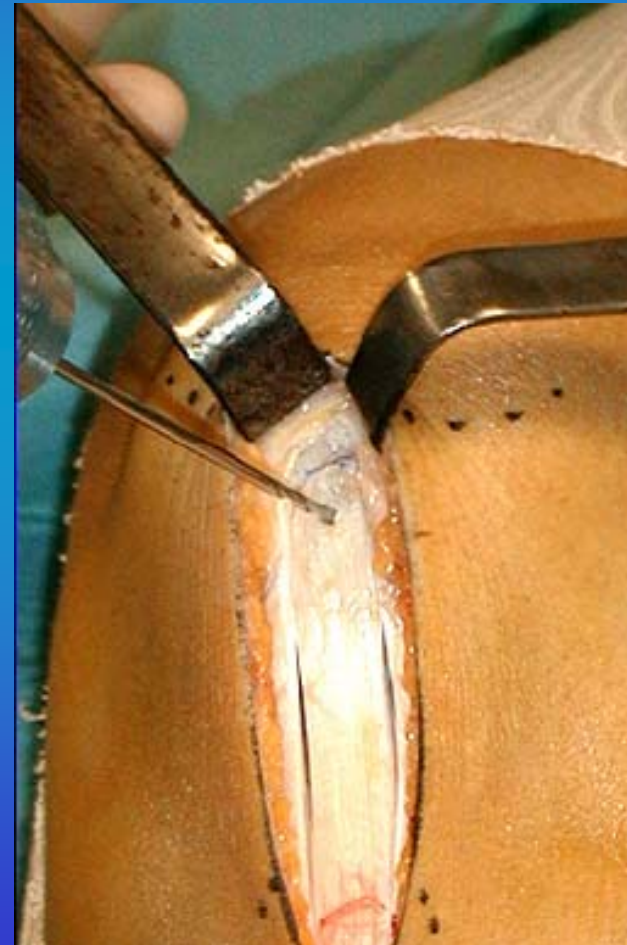
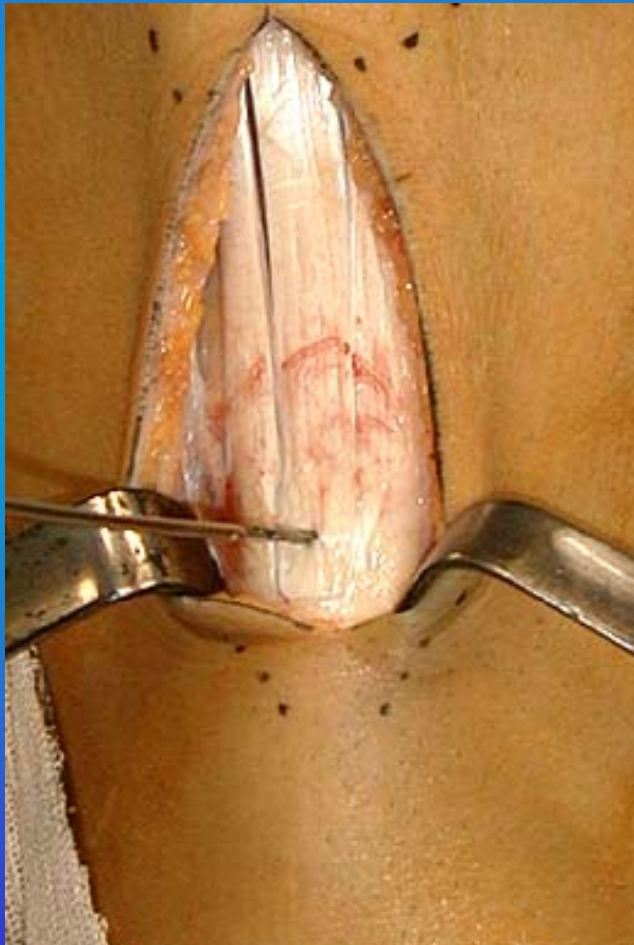
Extracción de la Pastillas Óseas




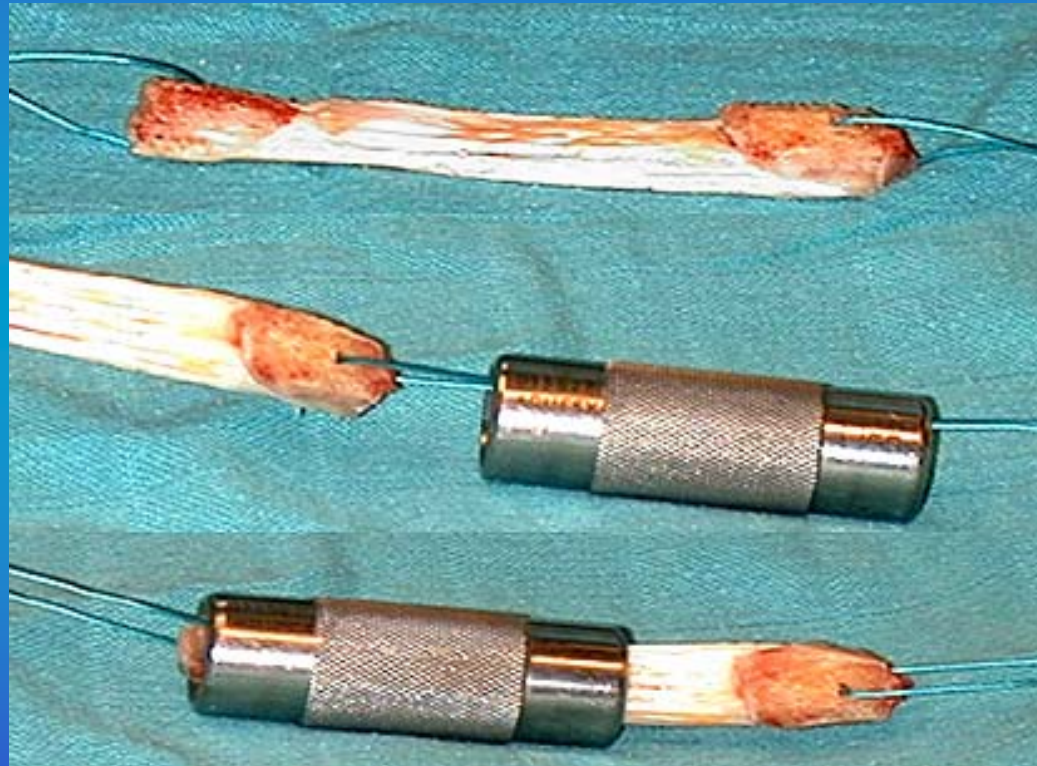
Extracción de la Pastillas Óseas (II)



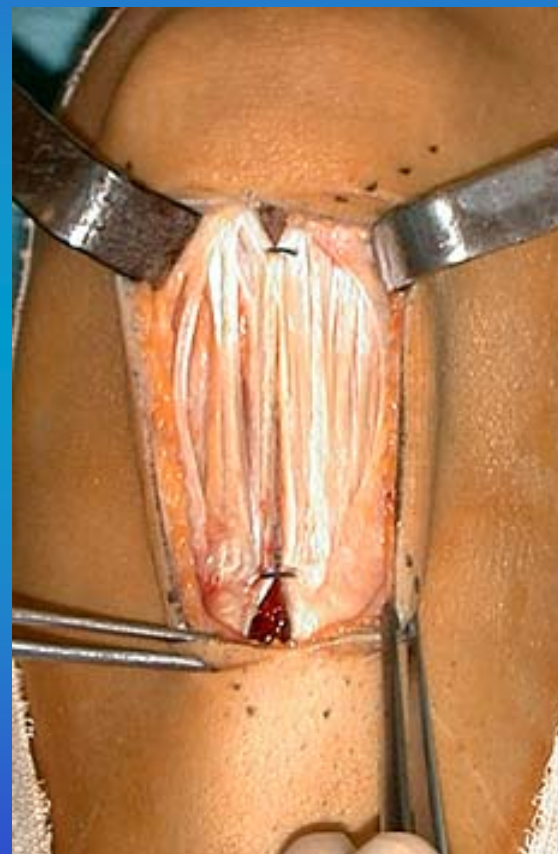
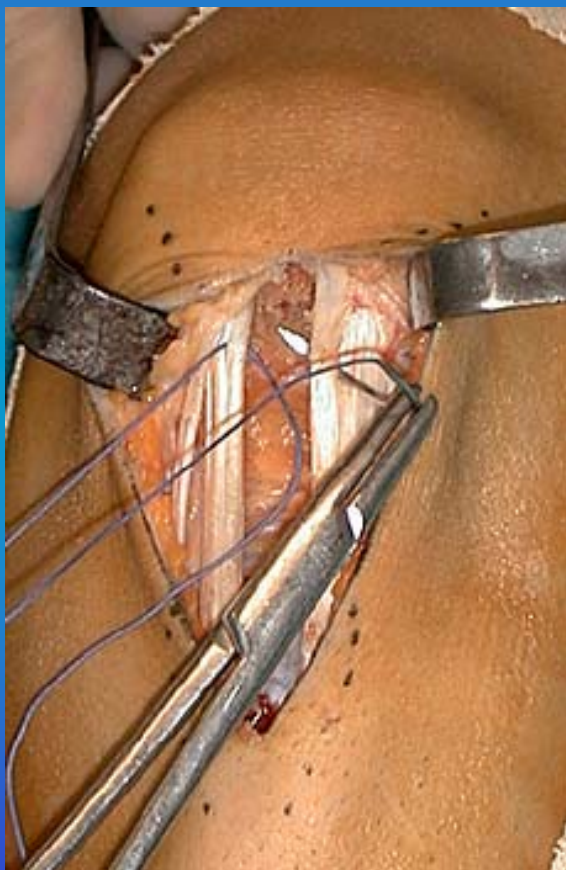
Extracción de la Pastillas Óseas (III)



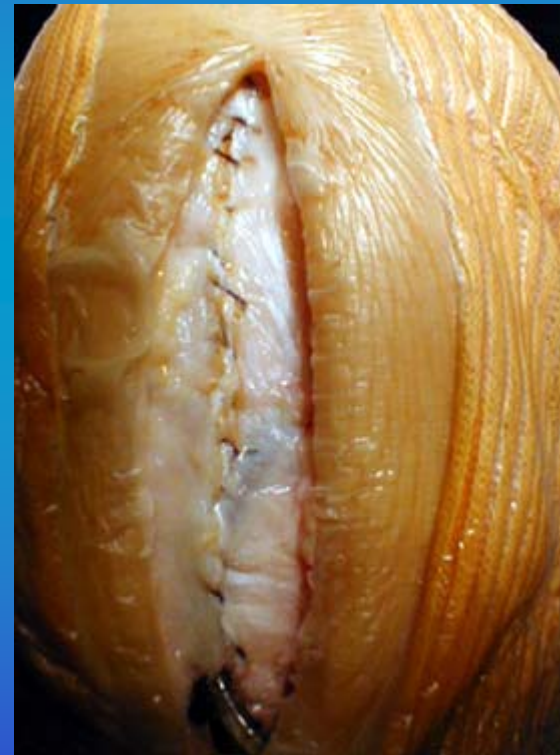
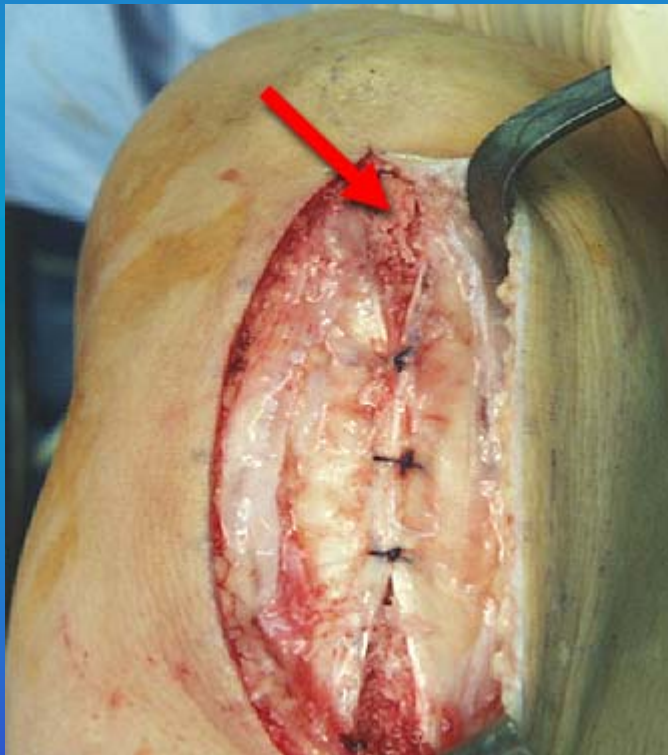
Calibración de las Pastillas Óseas



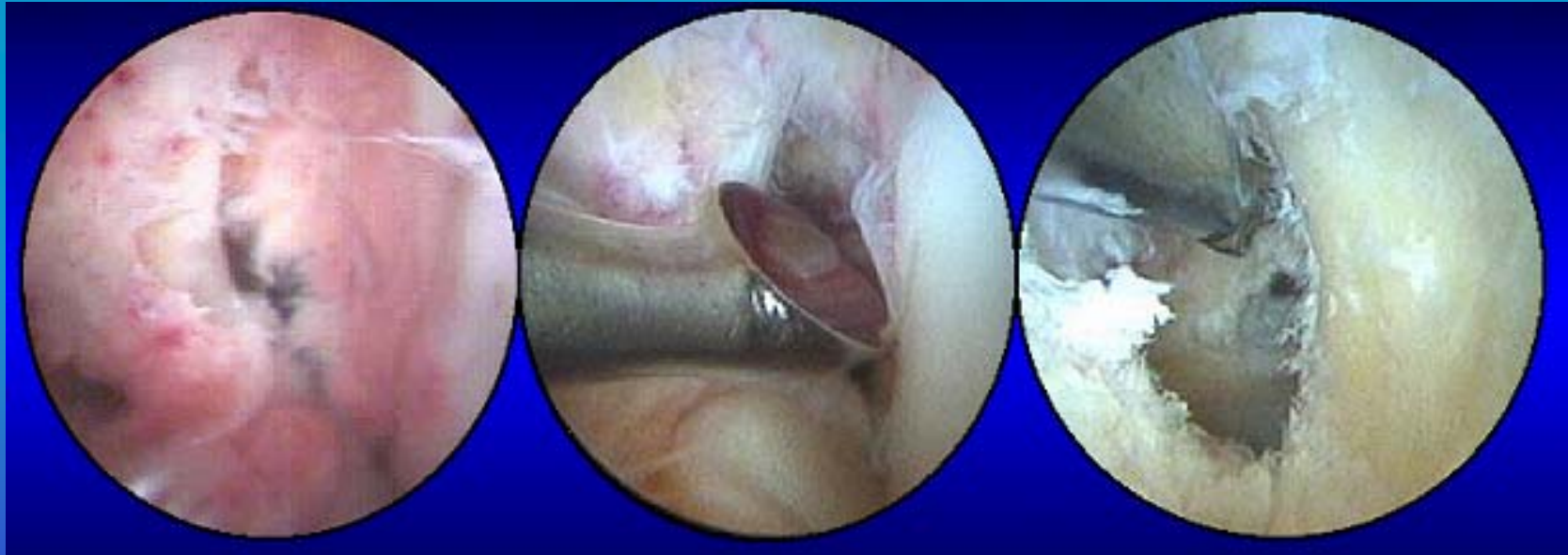
Cierre por Planos



Cierre por Planos (II)



Preparación de la Escotadura

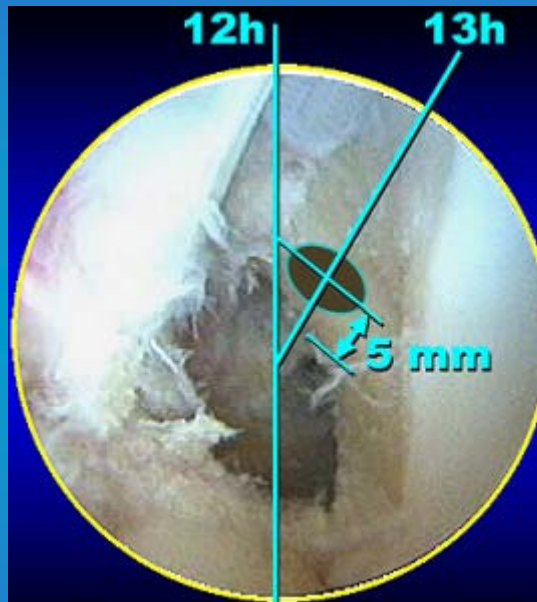


Perforación del Túnel Femoral




Perforación del Túnel Femoral

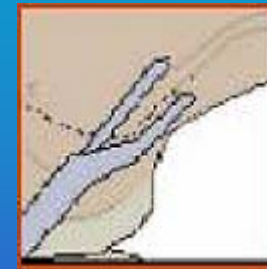
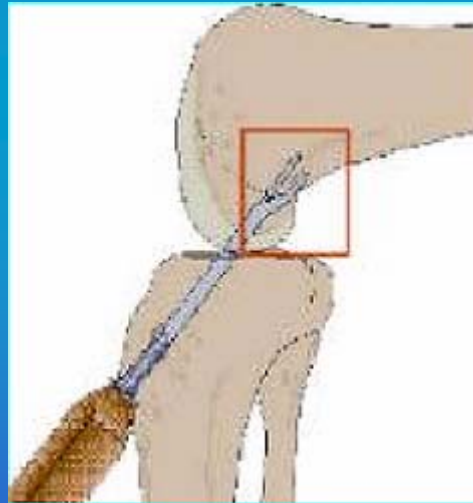

Referencias



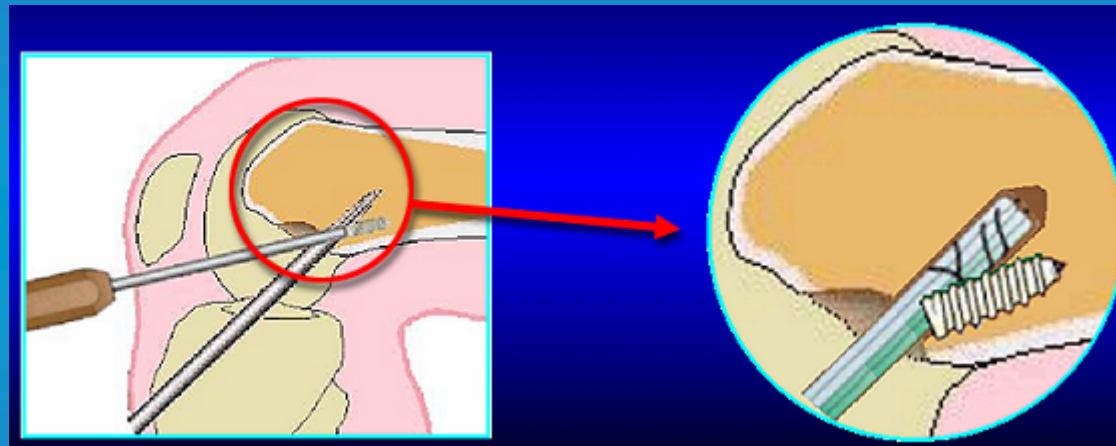
Rodilla Izquierda




Perforación del Túnel Femoral con Guía



Perforación del Túnel Femoral a través del Túnel Tibial



- Divergencia de los ejes.
- Riesgo de una fijación frágil


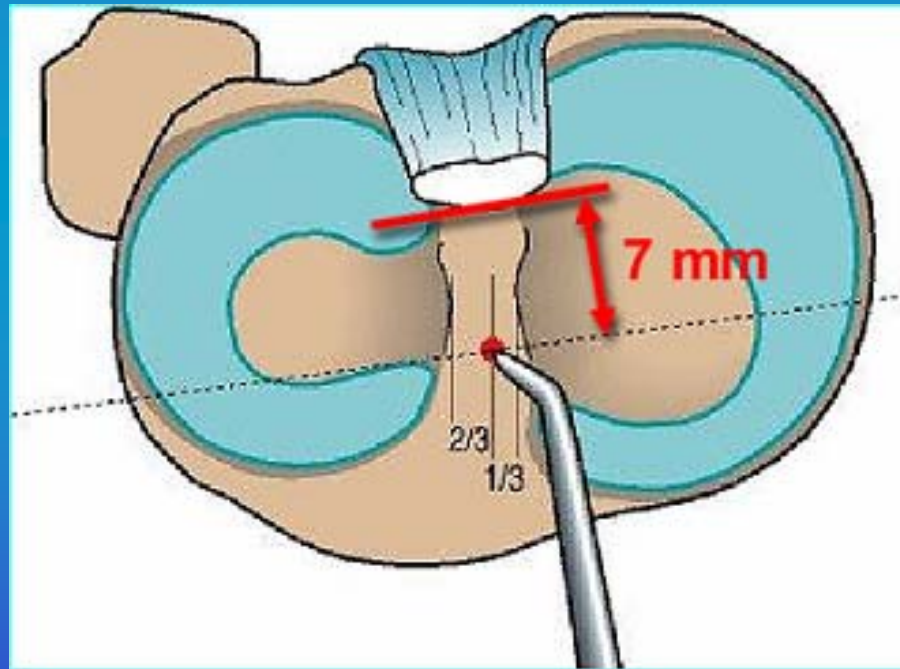


Perforación del Túnel Tibial




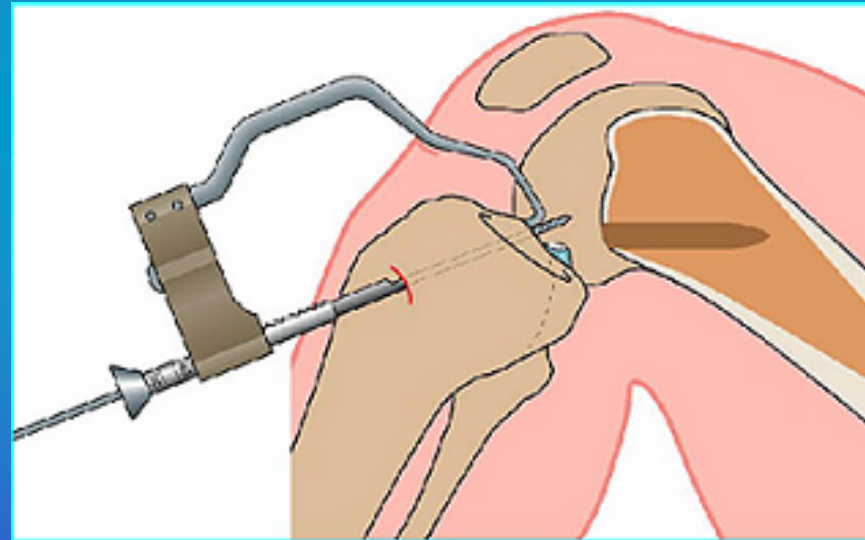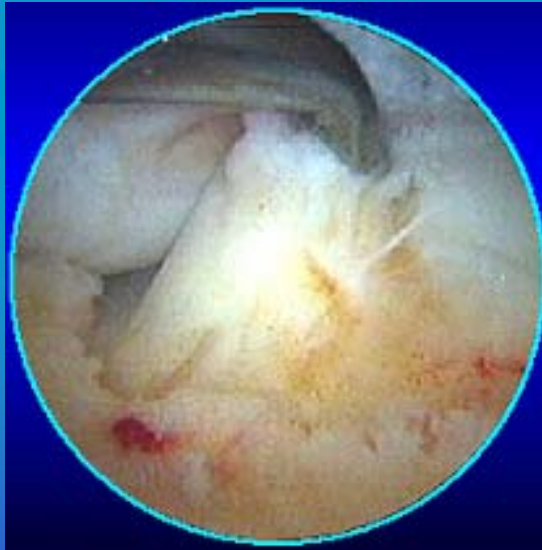
Perforación del Túnel Tibial

Referencias



Perforación del Túnel Tibial


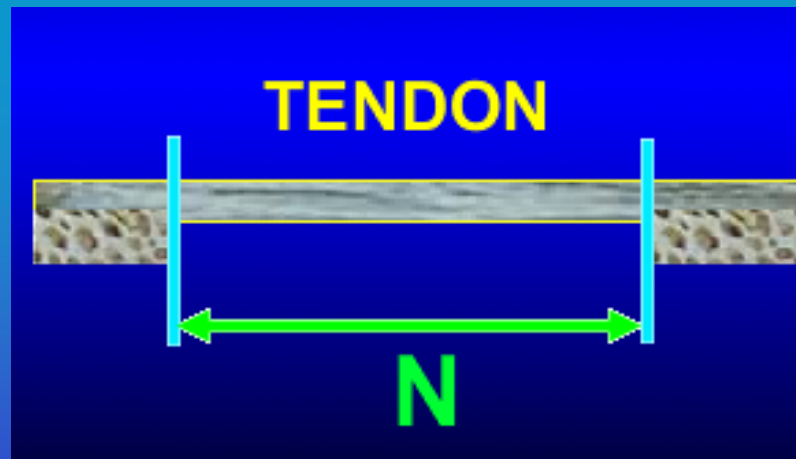
Referencias visuales



Perforación del Túnel Tibial

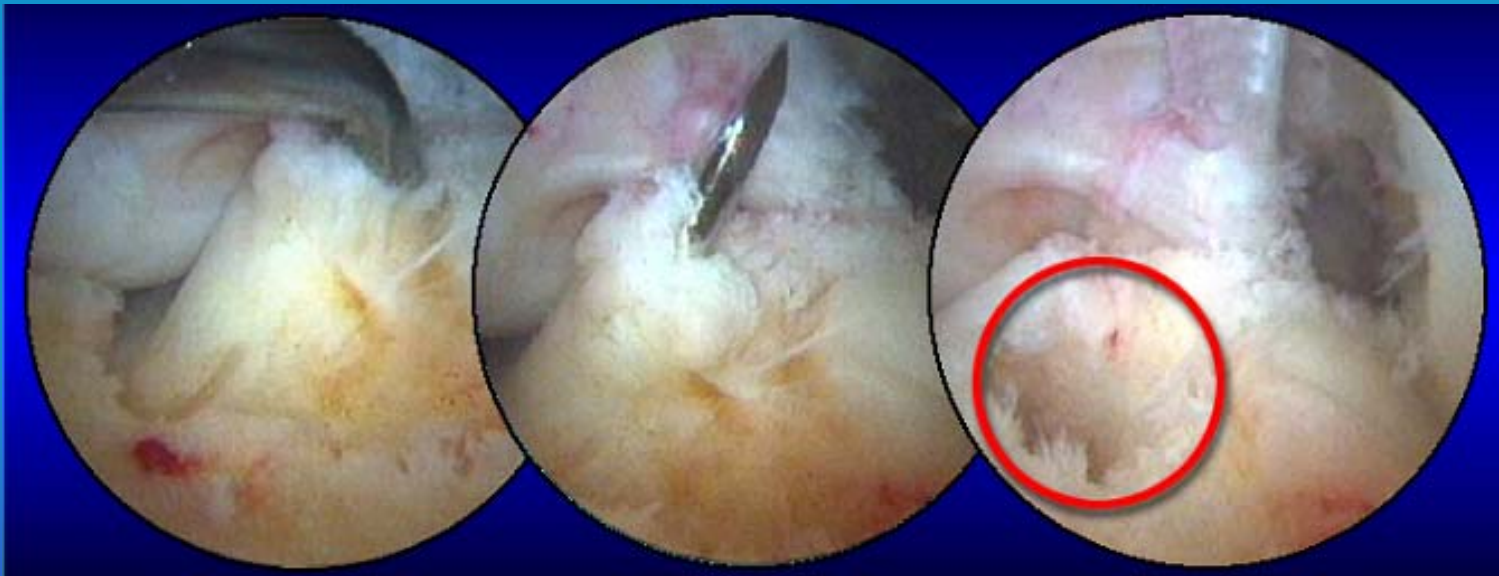
- Calibración Ángulo de la Guía

Regla N+7

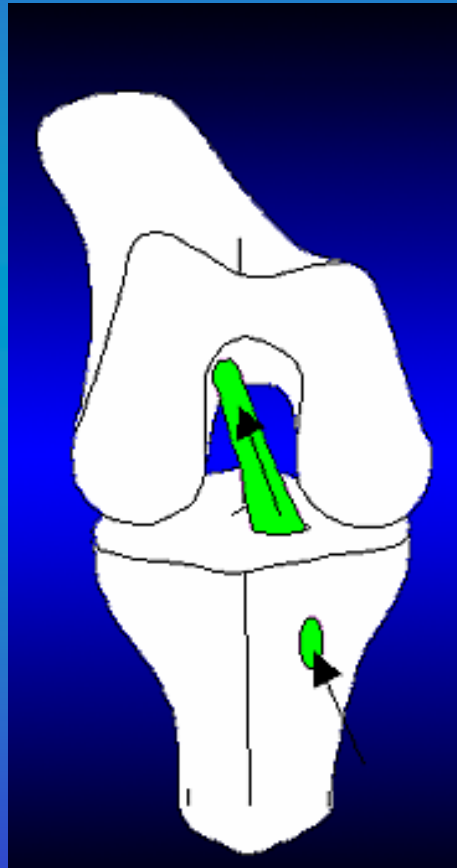


Perforación del Túnel Tibial

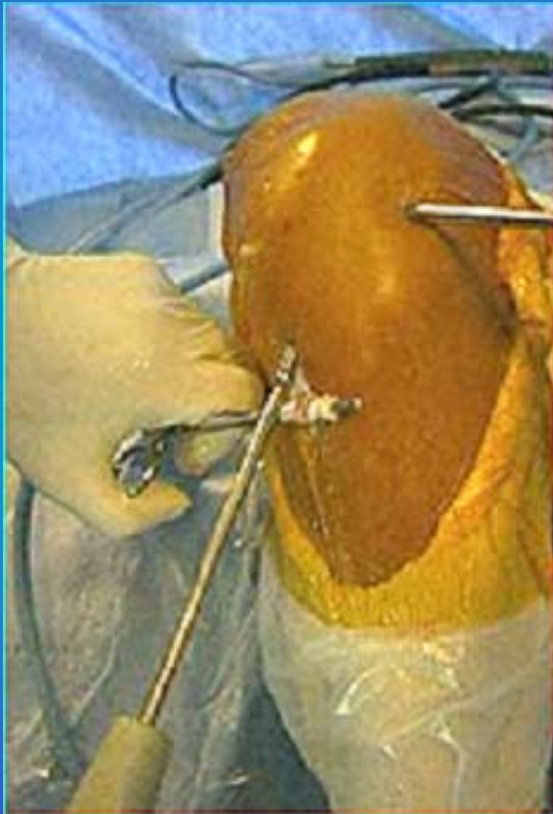Referencias Visuales



Paso del Injerto



Fijación del Injerto



Posición de Fijación

**Túnel Femoral:
Fijación a flexión forzada.**

**Túnel Tibial:
Fijación hacia la extensión.**

Tensado manual del injerto




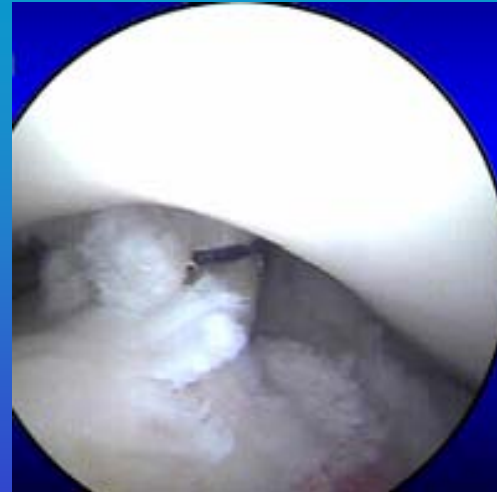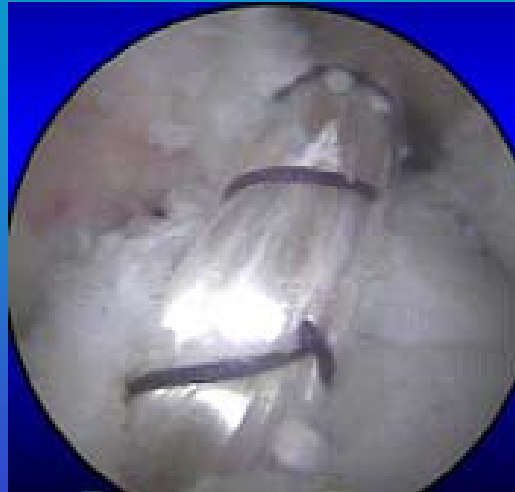
Test de Calidad

- **Estático**

Palpación del Injerto.

- **Dinámico**

Flexoextensión para comprobar ausencia de conflictos.



Características Biomecánicas del H-T-H



Características Biomecánicas

LCA	
RESISTENCIA	1954±187 N
RIGIDEZ	292±28 N/mm


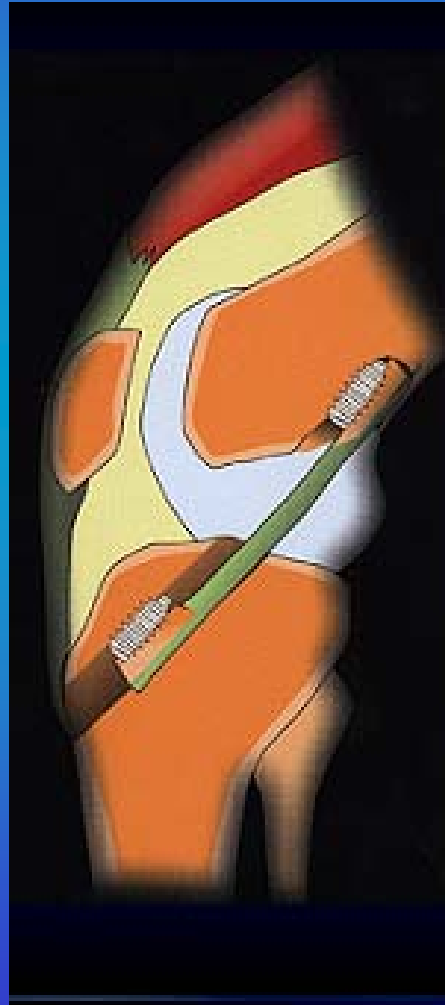


Características Biomecánicas del Tendón Rotuliano

Anchura 10mm	
Resistencia	2977 ± 516 N
Rigidez	455 ± 57 N/mm

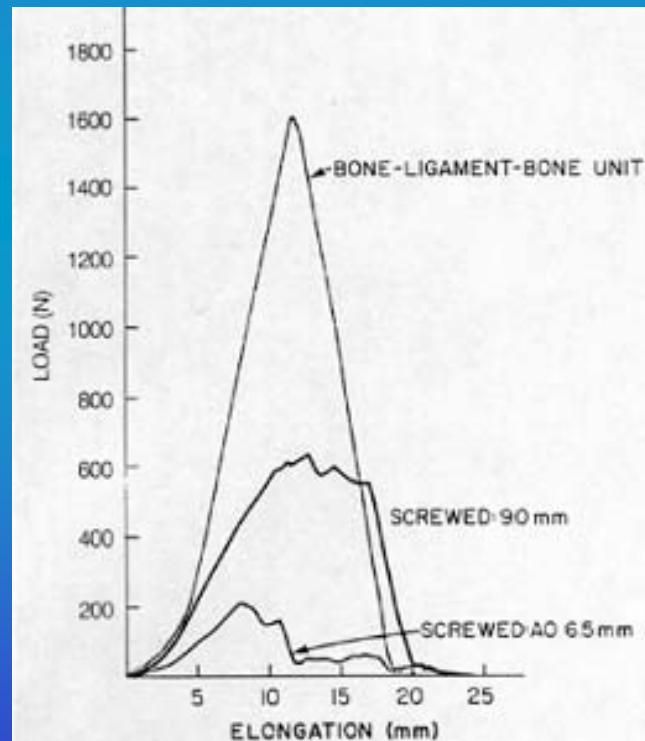


Fijación del Tendón Rotuliano



Tornillo de Interferencia

- Resistencia elástica = 436 ± 90



Kurosaka et al, AJSM 1987
www.fundacionamical.com



Rigidez de la Fijación del TR (N/mm)

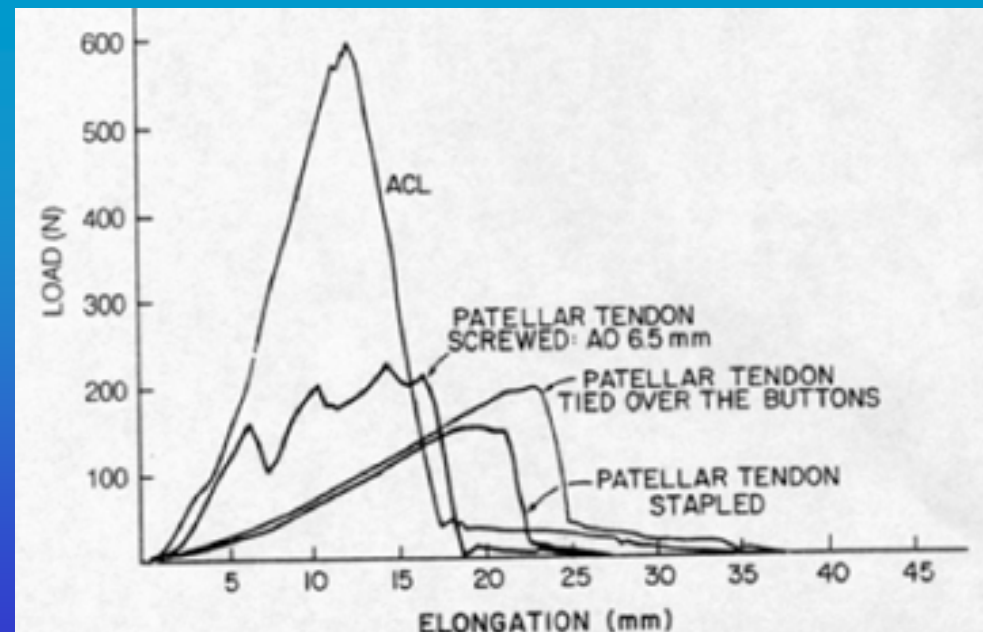
LCA = 74 ± 3

TORNILLO Ø 9 mm = 58 ± 4

TORNILLO Ø 6.5 mm = 23 ± 3


BOUTON = 13 ± 2

GRAPAS = 11 ± 2



Factores que influyen en la resistencia de la fijación con tornillo interferencial


- Densidad del hueso (Fémur > Tibia)
- Diámetro del tornillo (9 > 7)
- Diámetro del túnel vs pastilla ósea.
- Divergencia del Tornillo (límite 25°)



Fijación del Tendón Rotuliano.

Conclusiones


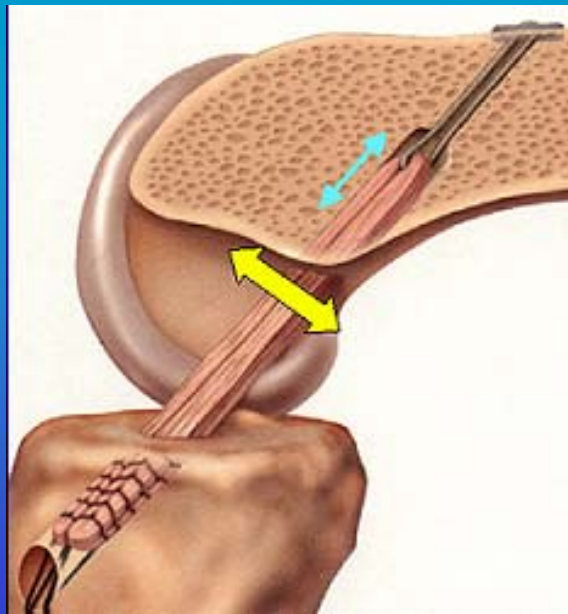
- Solo la fijación con tornillo interferencial permite una reeducación agresiva.
- La rigidez de la reconstrucción es inferior al LCA natural.
- La resistencia y la rigidez son proporcionales al diámetro del tornillo.
- Tornillo metálico = Tornillo reabsorbible




Fijación del Tendón Rotuliano.

Conclusiones (II)

- Menor ensanchamiento de los túneles óseos.
 - Efecto Limpiaparabrisas.
 - Efecto elástico-longitudinal.



Aspectos biológicos de la integración de la Plastia



Maduración del TR

- **Estudio en el Hombre (Rougraff y Shelbourne)**


- **Biopsias de transplantes en voluntarios**

- Necrosis del injerto a las 3 semanas**

- Entre los 2 y los 12 meses, remodelación con**
 - **proliferación de fibroblastos máxima en el cuarto mes.**


- Maduración entre los 12 y 36 meses.**

- >3 años para alcanzar el estado ligamentario.**




Conclusiones

- **A partir de los 3 años, la estructura histológica, bioquímica y los aspectos metabólicos del injerto son similares a los del LCA natural.**
- **La ultraestructura del trasplante, así como su inervación permanecen diferentes.**




Conclusiones (II)

- **Viabilidad de los injertos de TR desde la 3^a semana post-operatoria.**
- **Los injertos isquiotibiales deben esperar la cohesión en los túneles óseos alrededor de 12 semanas.**




Reeducación



- **Los problemas encontrados permiten hacer evolucionar los protocolos.**
 - **Dolores del aparato extensor:**
 - **Antes de 1994: 20.9%**
 - **Después de 1994: 6.5%**

*Supresión Ejercicios de elevación con la pierna extendida.
Trabajo en cadena abierta del cuádriceps.*




Protocolo después del transplante con TR

- Supresión del trabajo en cadena abierta del cuádriceps en los primeros meses post-operatorios.
- Evitar las posturas de extensión forzada.
- Trabajo en cadena abierta de los isquiotibiales.
- Trabajo en cadena cerrada del cuádriceps solicitando al cuádriceps en concéntrico y después en excéntrico.



Revisión de la literatura

*Utilización mayoritaria del tendón rotuliano,
con tendencia a aumentar por parte de los
isquiotibiales.*



6 estudios comparativos

- Corry, Am J Sports Med 1999
- O`Neill, J Bone Joint Surg A 1998
- Aglietty, Am J Sports Med 1994
- Otero, Arthroscopy 1993
- Marder, Am J Sports Med 1991
- Holmes, Am J Sports Med 1991



Conclusiones TR-ISQUIOS

Comparación: Transplante + Fijación

Resultado funcional global idéntico.

Isquios: Menos dolores ?

TR: Menos laxitud residual ?

Lo principal:

Posicionar bien los túneles.

Fijar bien el transplante.



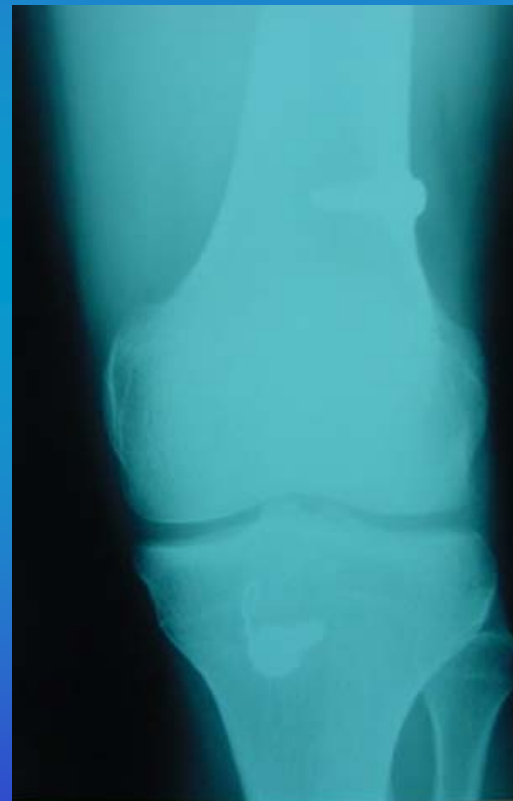
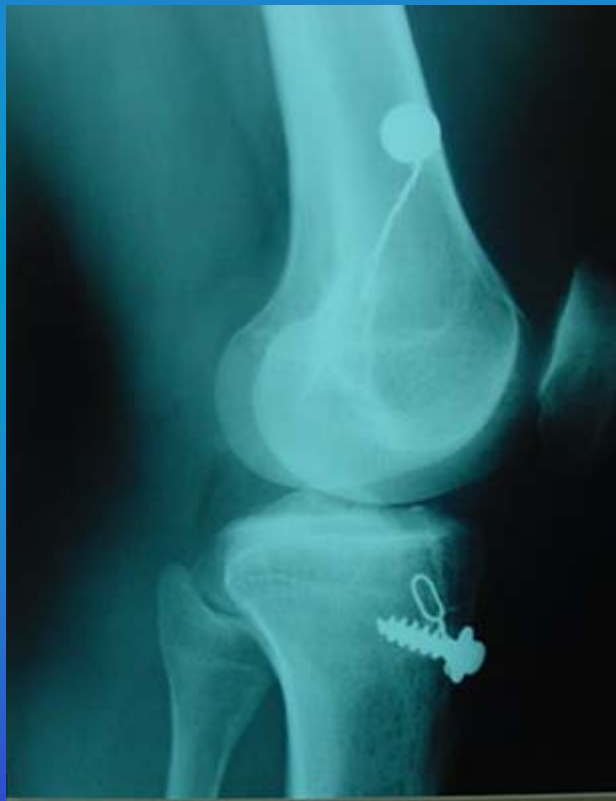SERIE DEL SERVICIO

- 1998-2002

1183 CASOS




PRIMER CASO





JUNIO 1997 – JUNIO 1998

74 PACIENTES



H-T-H CON TORNILLO INTERFERENCIAL

MISMO CIRUJANO – MISMA TÉCNICA




15 LESIONES MENISCO INTERNO	2 SUTURAS
	3 MENICESTOMÍAS
9 LESIONES MENISCO EXTERNO	9 MENICESTOMÍAS
	0 SUTURAS
2 PACIENTES CON MENICESTOMÍA INTERNA PREVIA	



SEGUIMIENTO MEDIO DOS AÑOS

- **Reintervenciones:**
 - 1 Menicestomía interna.
- **Fracasos del injerto:**
 - Cero
- **Resultado subjetivo:**
 - 96% satisfactorios y muy satisfactorios




VUELTA AL DEPORTE

- **Alta competición: 100%**
- **Aficionados: 80%**




REVISIÓN CLÍNICA

- **Flexo en dos pacientes: aprox. 5°**
- **Test de Lachman-Trillat: Negativo 91%**




SCORE IKDC

- 91% estados A y B.
- 7% estado C.
- 2% estado D.



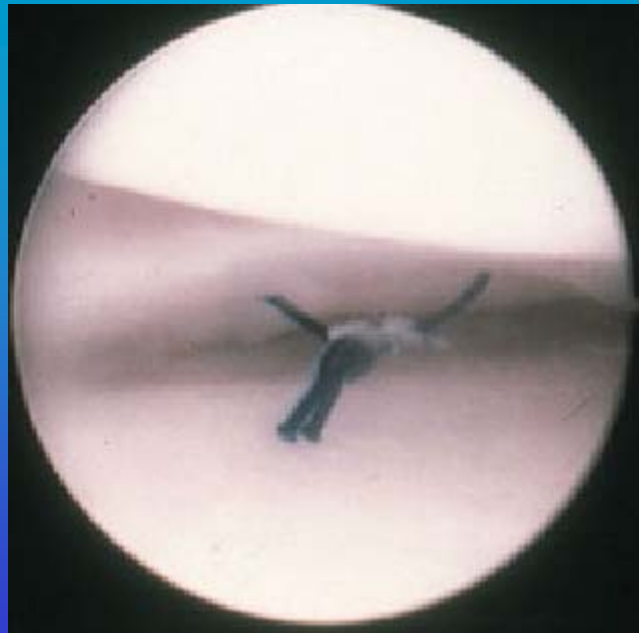
COMPLICACIONES

- **Dolor anterior: 6%**
- **Flebitis: 2 casos (3%)**
- **Rotura de la pared posterior: 1 caso**
- **Ensanchamiento de los túneles: 15%**



FACTORES DE BUEN PRONÓSTICO

- Correcto posicionamiento de los túneles.
- Conservación de los meniscos.
- Cirugía entre el 1^{er} y 6^o mes.



FUTURO

- **Plastia con doble fascículo.**

