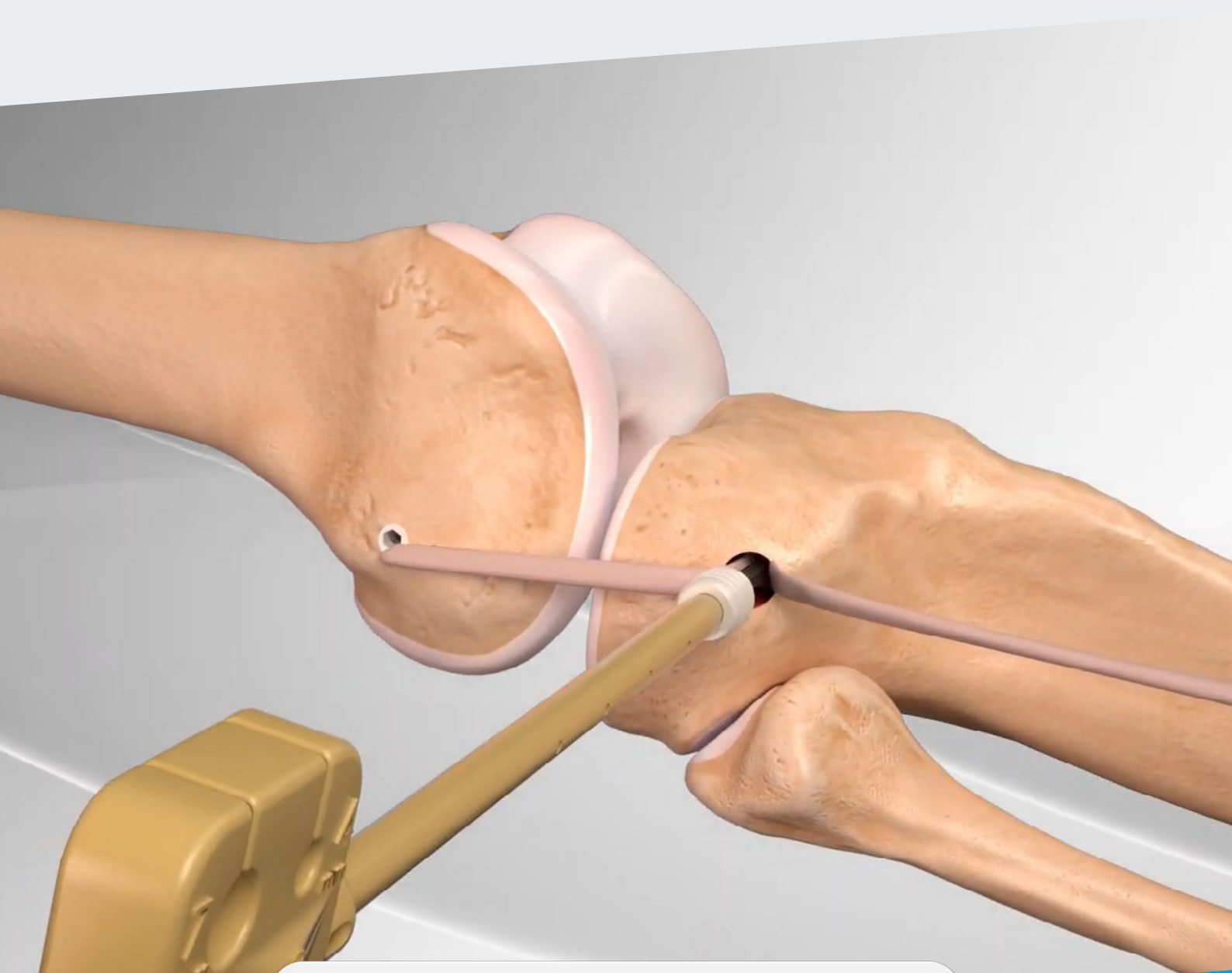

RipollyDePrado **FIFA** | MEDICAL CENTRE
SportClinic OF EXCELLENCE

Crterios Médicos del Servicio
sustentados por la bibliografía médica
Ligamento anterolateral

ÍNDICE

- 1** | ¿Qué es el ligamento anterolateral?
- 2** | Reconstrucción.
 - 2.1** | Excepción en la reconstrucción.
- 3** | Técnica quirúrgica.

CRITERIOS MÉDICOS DEL SERVICIO PARA EL TRATAMIENTO DE LA LESIÓN DE LIGAMENTO ANTEROLATERAL SUSTENTADOS POR LA BIBLIOGRAFÍA MÉDICA

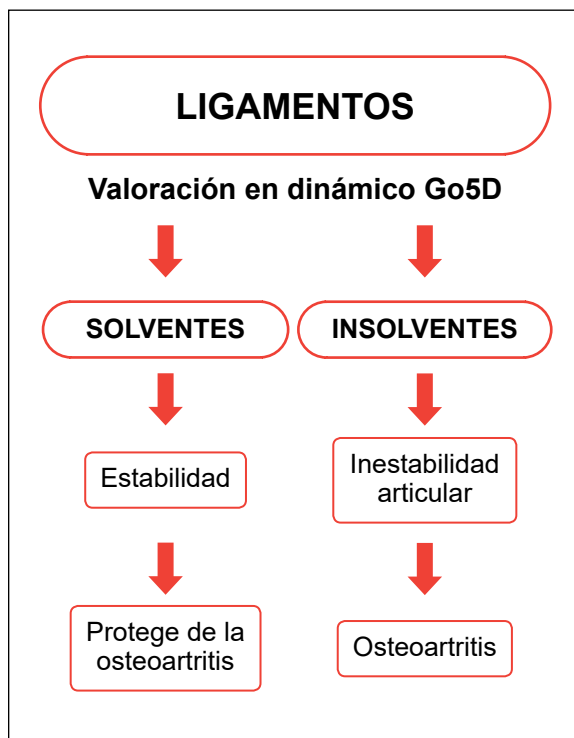
El ligamento antero lateral es una estructura fibrosa situada en la porción anterior y externa de la articulación, cuya misión principal es contribuir a la estabilidad rotacional de la rodilla.

El doctor Paul Segond reportó la existencia de esta banda fibrosa, que se tensaba durante la rotación interna forzada de la rodilla. Así mismo quedó definido el signo de Segond, que consiste en un arrancamiento periostio que es visible radiológicamente en el borde antero lateral de la rodilla, cuando se produce la rotura del ligamento.

En nuestro servicio, donde habitualmente empleamos tendón rotuliano H-T-H, para la reparación del ligamento cruzado anterior, no reconstruimos sistemáticamente en ligamento antero lateral.

En los casos, en los que tratamos reconstrucciones de plastias fallidas del ligamento, valoramos su reconstrucción siempre que el pivot shift sea positivo y en consecuencia detectemos una inestabilidad rotacional antero lateral clara.

DIAGNÓSTICO DE CERTEZA BIOMECÁNICO GO5D



[Ver vídeo](#)



[Ver dossier explicativo](#)

Conceptos actuales en el diagnóstico de la lesión ligamentosa

- 1 Historia clínica.
- 2 Exploración clínica.
- 3 Pruebas complementarias de imagen.
- 4 Diagnóstico de certeza biomecánico Go5D.

1

CRITERIO DEL SERVICIO: ¿Qué es el ligamento anterolateral?

El ligamento anterolateral es un refuerzo capsular situado en la esquina anteroexterna de la rodilla.

El complejo anterolateral y el ligamento anterolateral de la rodilla.

The Anterolateral Complex and Anterolateral Ligament of the Knee.

Volker Musahl, MD

Resumen

No existe consenso sobre la mejor estrategia de tratamiento para las lesiones anterolaterales de rodilla. Se necesitan estudios adicionales para determinar cuál de estas lesiones cura y qué características de la lesión pueden afectar la rodilla rotatoria. Sin embargo, informaron osteoartritis moderada o grave en el 71% de los pacientes a una media de 24 años después de la reconstrucción LET y ACL, en comparación con el 16% de los pacientes que se sometieron a la reconstrucción aislada de ACL.

Al menos un estudio ha demostrado que agregar LET a la reconstrucción del LCA puede reducir la incidencia de cambio de pivote positivo después de la operación.³² Sin embargo, un estudio separado informó un cambio de pivote persistente en 8.4% de los pacientes.

El complejo anterolateral de la rodilla consiste en el ITB con sus componentes profundos, como la capa capsulo-ósea y las fibras de Kaplan, y la cápsula anterolateral, incluido el ligamento capsular del tercio medio. Aunque este ligamento se describió recientemente como ALL, el ligamento capsular del tercio medio y la capa capsulo-ósea han sido bien documentados en la literatura ortopédica.

Resolviendo el misterio del Ligamento Anterolateral

Solving the Mystery of the Antero Lateral Ligament

Conclusión

Se encontró que el ALL era un soporte distinto estructura anatómica en el aspecto anterolateral del ser humano rodilla. Hay una alta incidencia de lesiones ALL en lesiones de LCA que causa cambio de pivote de alto grado. La reconstrucción de TODO junto con el de ACL podría conducir a una disminución en la nueva lesión tarifas. Las descripciones anatómicas y la morfometría de ALL puede ser de gran valor para los cirujanos ortopédicos en la realización. Una cirugía reconstructiva más eficaz de LCA.

El complejo anterolateral y el ligamento anterolateral de la rodilla.

The Anterolateral Complex and Anterolateral Ligament of the Knee.

Resumen

Las estructuras anterolaterales de la rodilla han cosechado recientemente considerable interés con respecto a su papel en la inestabilidad rotatoria de la rodilla relacionado con desgarros del ligamento cruzado anterior. Cruzado anterior aislado la reconstrucción del ligamento no siempre puede restaurar la estabilidad rotatoria de la rodilla. En estos pacientes, procedimientos adicionales, como lateral reconstrucción o tenodesis, puede estar indicada. La anatomía de la estructura anterolaterales de la rodilla ha sido bien descrita.

Los estudios histológicos y anatómicos han reportado hallazgos contradictorios con respecto a la presencia de un ligamento discreto. El papel biomecánico de la cápsula anterolateral en la restricción de la rotación tibial interna ha sido descrito como insignificante. El cuerpo de investigación existente sobre las estructuras anterolaterales de la rodilla proporciona información sobre la composición del complejo anterolateral de la rodilla.

2 CRITERIO DEL SERVICIO: Reconstrucción.

COMENTARIO DEL DR. RIPOLL

Cuando a la lesión del ligamento cruzado anterior se une la del complejo anterolateral, puede perderse el control de la rotación interna de la rodilla produciéndose una subluxación anterior de la misma (especialmente cuando realizamos giros en relación con el frenado de la carrera).

Cuando este hecho es evidente clínicamente, la reconstrucción del LCA puede no resolver por completo el problema de estabilizar la rodilla. Por tanto, añadiríamos la reconstrucción del ligamento anterolateral cuya finalidad es controlar la rotación interna forzada de la rodilla.

Lesión del ligamento cruzado anterior y el complejo anterolateral de la rodilla: importancia en la inestabilidad rotatoria de la rodilla.

Anterior Cruciate Ligament Injury and the Anterolateral Complex of the Knee—Importance in Rotatory Knee Instability.

Elan J Golan & Robert Tisherman & Kevin Byrne & Theresa Diermeier & Ravi Vaswani & Volker Musahl

Resumen

El aumento del ALC, con LET, se ha realizado a nivel mundial durante más de 30 años. Este procedimiento puede disminuir la rotación e inestabilidad de la rodilla, pero los estudios a largo plazo han encontrado poca diferencia en los resultados informados por los pacientes, la osteoartritis o la reconstrucción del LCA falla con la adición de LET. Se necesita más investigación para aclarar las indicaciones para el uso clínico de pro basado en ALC.

Comentario editorial: TODOS de acuerdo: los resultados de reconstrucción del ligamento cruzado anterior deben mejorarse y los procedimientos extraarticulares tienen un papel esencial.

Let's ALL Agree—Anterior Cruciate Ligament Reconstruction Outcomes Need to Be Improved and Extra-Articular Procedures Have an Essential Role

Bertrand Sonnery-Cottet, M.D. Adnan Saithna, M.D. (Editorial Board)

Estamos unidos como una comunidad ortopédica en el intento de mejorar los resultados de la reconstrucción del ligamento cruzado anterior (LCA). Las tasas de ruptura del injerto del 10% al 28% se informan en poblaciones de alto riesgo, la reoperación por indicaciones no relacionadas con la ruptura del injerto se informa en el 18% al 26%, y solo del 50% al 65% de los atletas recreativos vuelven a su nivel previo a la lesión. de deportes. Numerosos grupos en todo el mundo han publicado estudios que proporcionan evidencia que demuestra la eficacia clínica significativa de la tenodesis extraarticular lateral para mejorar los resultados de la cirugía de LCA. Finalmente, las reducciones en las tasas de ruptura del injerto de LCA aumentadas con ligamento anterolateral o una reconstrucción modificada de Lemaire parecen ser ampliamente comparables. En nuestras manos, el ligamento anterolateral puede provocar menos eventos adversos.

■ Enlace al texto original: [https://www.arthroscopyjournal.org/article/S0749-8063\(20\)30279-6/fulltext](https://www.arthroscopyjournal.org/article/S0749-8063(20)30279-6/fulltext)

La reconstrucción del ligamento anterolateral unido a la reconstrucción del ligamento cruzado anterior mejora la estabilidad de la rodilla.

Anterolateral ligament reconstruction improves knee stability alongside anterior cruciate ligament.

2.1 Excepción en la reconstrucción.

COMENTARIO DEL DR. RIPOLL

No en todas las reconstrucciones del LCA es necesario añadir el gesto de reconstrucción del ligamento anterolateral cuando no existe un déficit claro del control de la rotación interna de la rodilla, no estando presente en la exploración clínica la maniobra del pivot shift positivo y especialmente en aquellas rodillas donde se ha practicado una plastia HTH con tendón rotuliano suficientemente inclinada.

No hay diferencia en los resultados funcionales cuando se agrega tenodesis extraarticular lateral a la reconstrucción del ligamento cruzado anterior en pacientes jóvenes activos: el estudio de estabilidad.

No difference in functional outcomes when lateral extra-articular tenodesis is added to anterior cruciate ligament reconstruction in young active patients: the stability study.

Alan Getgood, MD

Propósito

Evaluar los resultados funcionales de los pacientes incluidos en el estudio de estabilidad ensayo controlado aleatorio que compara la reconstrucción del ligamento cruzado anterior (ACLR) sola con ACLR con tenodesis extraarticular lateral (LET) a los 6, 12 y 24 meses después de la operación.

Métodos

Seiscientos dieciocho pacientes sometidos a ACLR, todos menores de 25 años que volvieron a practicar deportes de contacto o mostraban signos de laxitud rotatoria de alto grado o laxitud ligamentosa generalizada, fueron asignados aleatoriamente para recibir ACLR solo o ACLR más LET. Un total de 356 de estos pacientes fueron asignados al azar en los centros que participan en las evaluaciones funcionales. Nuestro resultado primario fue el índice de simetría de extremidades, calculado utilizando una serie de pruebas de 4 saltos a los 6, 12 y 24 meses después de la operación. Las medidas de resultado secundarias incluyeron dolor, función informada por el paciente y pruebas de fuerza isocinética.

Resultados

No se encontraron diferencias estadísticamente significativas en la proporción de pacientes que no estaban dispuestos o no estaban dispuestos a completar la prueba de salto en ACLR solo o ACLR con grupo LET a los 6 meses (40 frente a 40 respectivamente; $P = 1,00$), 12 meses (25 frente a 27; $P = .76$) y 24 meses (21 vs 23; $P = .87$). De los que completaron la prueba de salto, no hubo diferencias estadísticamente significativas entre los grupos en el índice de simetría de extremidades a los 6, 12 o 24 meses. La función autoinformada (puntaje funcional de la extremidad inferior) favoreció significativamente al grupo de ACLR solo a los 3 ($P = .01$) y 6 meses ($P = .02$) postoperatorio pero fue similar a los 12 meses postoperatorio. Las puntuaciones de dolor (P4) también mostraron una diferencia estadísticamente significativa a favor del grupo de ACL solo, pero esto también se resolvió a los 6 meses. El par máximo del cuádriceps ($P = .03$) y la potencia promedio ($P = .01$) también fueron significativamente diferentes a favor del grupo de ACLR solo a los 6 meses después de la operación; sin embargo, estos fueron similares entre los grupos a los 12 meses después de la operación ($P = .11$ y $P = .32$, respectivamente).

Conclusiones

La adición de un LET a ACLR produce un aumento leve del dolor, una reducción leve en la fuerza del cuádriceps y una recuperación funcional subjetiva reducida hasta 6 meses después de la operación. Sin embargo, estas diferencias no tienen ningún impacto en la función objetivo medida por el índice de simetría de la extrema prueba de salto.

■ Enlace al texto original: [https://www.arthroscopyjournal.org/article/S0749-8063\(20\)30156-0/fulltext](https://www.arthroscopyjournal.org/article/S0749-8063(20)30156-0/fulltext)

3 CRITERIO DEL SERVICIO: Técnica quirúrgica.

La reconstrucción del ligamento anterolateral la realizamos en la actualidad por una técnica mínimamente invasiva que no añade prácticamente dificultad alguna a la rehabilitación de una reconstrucción aislada del ligamento cruzado anterior.

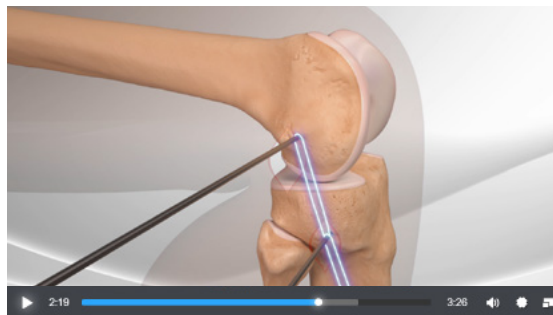
Reconstrucción mínimamente invasiva del ligamento anterolateral.

Minimally Invasive Anterolateral Ligament Reconstruction of the Knee.

Patrick A. Smith, M.D., and Jordan A. Bley, B.A.

Abstract

Anterior cruciate ligament (ACL) tears are among the most common knee injuries, and multiple reconstructive techniques have been described. However, studies frequently report an inability to duplicate native, dynamic knee function, particularly rotationally. This residual joint laxity that occasionally follows an ACL reconstruction can cause further problems post surgical intervention, including meniscal tears and especially late osteoarthritic change. Additionally, ACL graft retears are a concern, particularly in young patients. Although these undesired sequelae of ACL reconstruction could be a by-product of insufficient ACL reconstruction methods related to either graft placement or problems with graft healing and biology, it is also possible that failure to additionally address lateral extra-articular structures after ACL injury could play a role in the residual knee laxity of the affected knee. The purpose of this article is to show a minimally invasive technique for extra-articular anterolateral ligament reconstruction.



Arthrex Anterolateral Ligament Reconstruction