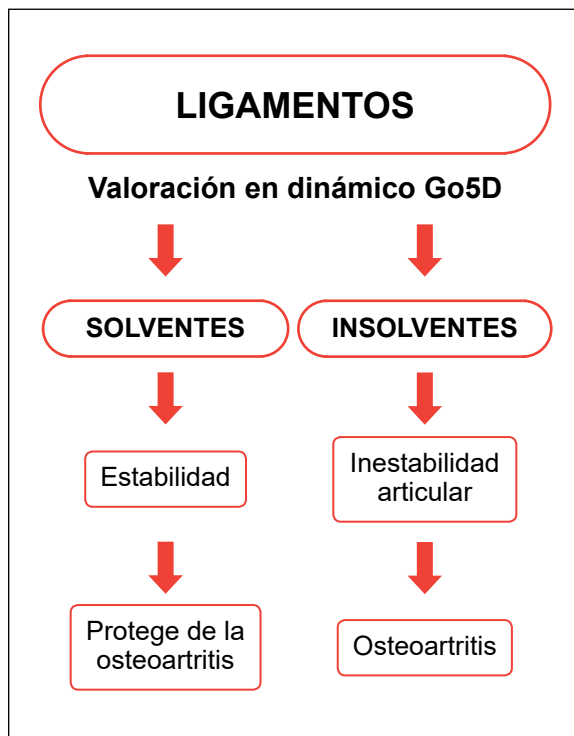


RipollyDePrado **FIFA** | MEDICAL CENTRE
SportClinic OF EXCELLENCE

Criterios Médicos del Servicio para el tratamiento de la inestabilidad rotuliana sustentados por la bibliografía médica

DIAGNÓSTICO DE CERTEZA BIOMECÁNICO GO5D



[Ver vídeo](#)



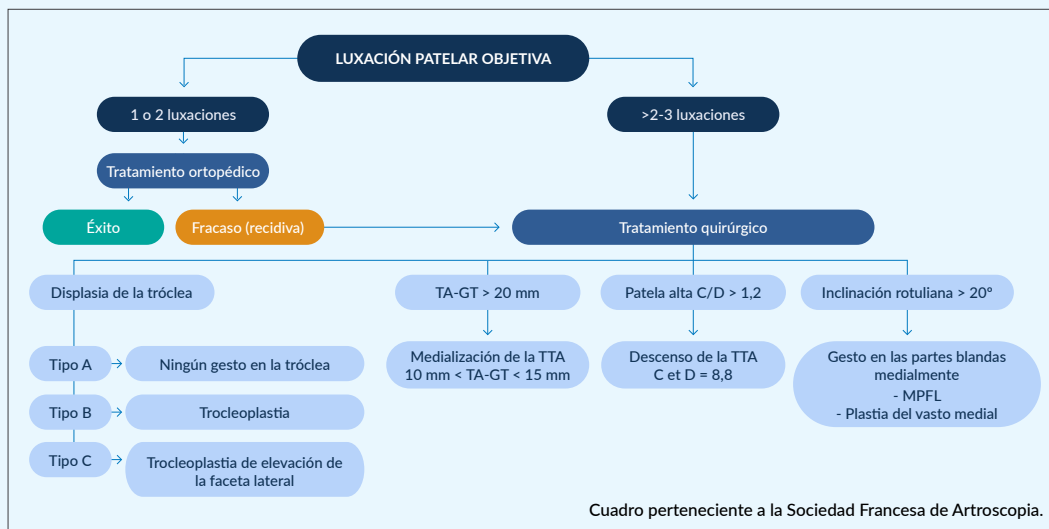
[Ver dossier explicativo](#)

Conceptos actuales en el diagnóstico

- 1 Historia clínica.
- 2 Exploración clínica.
- 3 Pruebas complementarias de imagen.
- 4 Diagnóstico de certeza biomecánico Go5D.

CRITERIOS MÉDICOS DEL SERVICIO DE LAS LESIONES ROTULIANAS BASADAS EN LA BIGLIOGRAFÍA MÉDICA

1. En la actualidad, es comúnmente aceptado que la primera luxación de la rótula se trata de forma conservadora. Pero comienza a extenderse la opinión de que debe tratarse quirúrgicamente cuando existen factores anatómicos en la rodilla que determinan en un alto porcentaje la posibilidad de que pueda producirse una segunda luxación, especialmente en pacientes jóvenes.
2. En nuestro servicio, tratamos quirúrgicamente y de forma sistemática la segunda luxación de rótula. Realizaremos una cirugía a la carta corrigiendo específicamente aquellos factores que han conducido a la luxación de la rótula, tales como:
 - Altura de la rótula.
 - Profundidad del surco troclear.
 - Distancia TA-GT.
 - Incompetencia del ligamento patelofemoral medial.



3. La reconstrucción de MPFL puede proporcionar mejores resultados clínicos a medio plazo y una tasa de recurrencia disminuida en comparación con la reparación de MPFL. El aumento de la altura rotuliana medida por el CDI puede ser un factor de riesgo para la inestabilidad rotuliana recurrente en pacientes que se someten a reparación aislada de MPFL. En conclusión, es preferible realizar una plastia en diferido del ligamento patelofemoral medial dañado que no reconstruirlo en agudo.
 - Osteotomía deslizante de la tuberosidad tibial

CRITERIOS MÉDICOS DEL SERVICIO DE LAS LESIONES ROTULIANAS BASADAS EN LA BIGLIOGRAFÍA MÉDICA

1. La luxación rotuliana produce daño articular. En la actualidad no existe consenso para el tratamiento quirúrgico de la primera luxación rotuliana, pero sí debe tratarse quirúrgicamente cuando se produzca una segunda luxación.

Arthroscopy The Journal of Arthroscopic
and Related Surgery

AANA | ARTHROSCOPY ASSOCIATION
OF NORTH AMERICA

Reparación del ligamento patelofemoral medial primario versus reconstrucción: tasas y factores de riesgo de recurrencia de inestabilidad en una población de pacientes jóvenes y activos

Primary Medial Patellofemoral Ligament Repair Versus Reconstruction: Rates and Risk Factors for Instability Recurrence in a Young, Active Patient Population

Richard N. Puzitiello, M.D., Brian Waterman, M.D., Avinesh Agarwalla, M.D., William Zuke, M.D., Brian J. Cole, M.D., M.B.A., Nikhil N. Verma, M.D., Adam B. Yanke, M.D., Ph.D., Brian Forsythe, M.D.

Propósito

Evaluar comparativamente los resultados clínicos y las tasas de inestabilidad recurrente en pacientes jóvenes con reparación o reconstrucción del ligamento patelofemoral medial primario (MPFL), así como evaluar los factores de riesgo radiológico para obtener peores resultados.

Métodos

Una revisión retrospectiva identificó a todos los pacientes con inestabilidad rotuliana lateral que se sometieron a reparación y / o imbricación de MPFL o reconstrucción de MPFL sin ningún procedimiento óseo adicional entre 2008 y 2015 en un solo centro. Se analizaron las variables demográficas y la resonancia magnética preoperatoria, y se obtuvieron puntuaciones de Kujala con un seguimiento mínimo de 2 años. Se evaluaron los factores de riesgo para los peores resultados, incluido el Índice Insall-Salvati de Caton-Deschamps (CDI), la distancia entre el tubérculo tibial y el surco troclear y la distancia entre el tubérculo tibial y el ligamento cruzado posterior.

Resultados

Identificamos 51 rodillas con cirugía aislada de MPFL (reconstrucción en 32 e imbricación y / o reparación en 19) con una media de seguimiento de 59,7 meses (rango, 24-121 meses). La tasa general de luxaciones recurrentes fue significativamente mayor en el grupo de reparación (36.9%) versus el grupo de reconstrucción (6.3%, $P = .01$), a pesar de que el CDI promedio fue significativamente mayor en el grupo de reconstrucción (1.34 vs 1.23 en el grupo de reparación, $P = 0,04$). No se encontraron diferencias significativas en la tasa de retorno a la actividad basal entre los grupos (77.8% en el grupo de reconstrucción versus 70% en el grupo de reparación, $P = .62$). El puntaje promedio de Kujala no mostró diferencias significativas entre los grupos de reparación y reconstrucción (84.15 ± 14.2 vs 84.83 ± 14.38 , $P = .72$). No se encontró que las mediciones de imagen fueran predictivas de una peor puntuación postoperatoria de Kujala; sin embargo, el CDI promedio entre las fallas de reparación de MPFL (1.30 ± 0.05) fue significativamente mayor que entre las fallas de reparación de MPFL (1.18 ± 0.12 , $P = .03$).

Conclusiones

La reconstrucción de MPFL puede proporcionar mejores resultados clínicos a medio plazo y una tasa de recurrencia disminuida en comparación con la reparación de MPFL. El aumento de la altura rotuliana medida por el CDI puede ser un factor de riesgo para la inestabilidad rotuliana recurrente en pacientes que se someten a reparación aislada de MPFL.

Nivel de evidencia

Nivel III, estudio comparativo retrospectivo

■ Leer artículo completo: [https://www.arthroscopyjournal.org/article/S0749-8063\(19\)30403-7/fulltext](https://www.arthroscopyjournal.org/article/S0749-8063(19)30403-7/fulltext)

Arthroscopy The Journal of Arthroscopic
and Related Surgery

AANA | ARTHROSCOPY ASSOCIATION
OF NORTH AMERICA

Comentario editorial: Reparación del ligamento patelofemoral medial versus reconstrucción: ¿sigue siendo una pregunta o un claro ganador?

Editorial Commentary: Medial Patellofemoral Ligament Repair Versus Reconstruction: Still a Question or a Clear Winner?

Sabrina M. Strickland, M.D.

Resumen

La controversia persiste con respecto al tratamiento apropiado de la inestabilidad rotuliana. A medida que los cirujanos adoptan un enfoque más agresivo, la imbricación medial y la reparación del ligamento patelofemoral medial están disminuyendo en popularidad, mientras que la reconstrucción del ligamento patelofemoral medial se ha convertido en el estándar de atención. Las técnicas varían entre los cirujanos, y el consenso sigue siendo difícil de alcanzar.

■ Leer artículo completo: [https://www.arthroscopyjournal.org/article/S0749-8063\(19\)30489-X/fulltext](https://www.arthroscopyjournal.org/article/S0749-8063(19)30489-X/fulltext)

Arthroscopy The Journal of Arthroscopic
and Related Surgery

AANA | ARTHROSCOPY ASSOCIATION
OF NORTH AMERICA

La inestabilidad recurrente del puntaje de la rótula: un modelo basado en estadísticas para la predicción del riesgo de recurrencia a largo plazo después de la primera dislocación

The Recurrent Instability of the Patella Score: A Statistically Based Model for Prediction of Long-Term Recurrence Risk After First-Time Dislocation

Mario Hevesi, M.D., Mark J. Heidenreich, M.D., Christopher L. Camp, M.D., Timothy E. Hewett, Ph.D., Michael J. Stuart, M.D., Diane L. Dahm, M.D., Aaron J. Krych, M.D.

Propósito

Describir la historia clínica de una serie de luxaciones rotulianas laterales primarias y determinar los predictores a largo plazo de inestabilidad recurrente mientras se tienen en cuenta los pacientes sometidos a tratamiento quirúrgico temprano.

Métodos

Se utilizó una gran base de datos geográficos de más de 500,000 pacientes para identificar a los pacientes que sufrieron una dislocación rotuliana lateral por primera vez entre 1990 y 2010. Los gráficos se revisaron individualmente para documentar la demografía, las medidas radiográficas, incluida la distancia del tubérculo tibial al surco troclear (TT-TG) y longitud rotuliana (PL), episodios recurrentes de inestabilidad y cirugía de estabilización rotuliana. Se calculó un puntaje

de riesgo que explicaba el tratamiento quirúrgico temprano mediante la regresión de riesgo competitiva de Fine y Gray, y se examinó su capacidad para estratificar a los pacientes mediante curvas de incidencia acumulada.

Resultados

Ochenta y un pacientes (edad media 19.9 ± 9.4 años, 38 hombres, 43 mujeres) fueron identificados y seguidos durante una media de 10.1 años (rango 4.1-20.2). Treinta y ocho pacientes (46,9%) experimentaron un episodio de inestabilidad recurrente y 30 (37,0%) se sometieron a cirugía de estabilización rotuliana, incluidos 7 que lo hicieron antes de la luxación recurrente. Se generó un sistema de puntuación multivariado, derivado estadísticamente, la inestabilidad recurrente de la puntuación de la rótula (puntuación RIP), que empleó la edad, la madurez esquelética, la displasia troclear y la relación TT-TG / PL para predecir la inestabilidad recurrente mientras se contabiliza a los pacientes tratados quirúrgicamente. La puntuación RIP resultante estratificó a los pacientes en categorías de riesgo bajo, intermedio y alto, con tasas de inestabilidad recurrente a 10 años de 0.0%, 30.6% y 79.2%, respectivamente ($P = .000004$), y un área bajo la curva de 0.875 ($P = .00002$).

Conclusiones

Los pacientes que sufren una luxación rotuliana lateral por primera vez se pueden clasificar fácilmente en categorías de riesgo bajo, intermedio y alto empleando la puntuación RIP según la edad, la madurez esquelética, la displasia troclear y la relación TT-TG / PL. Esta estratificación de riesgo a largo plazo tiene una utilidad clínica potencial significativa para la determinación de pacientes con alto riesgo de inestabilidad recurrente después de la luxación rotuliana primaria.

■ Leer artículo completo: [https://www.arthroscopyjournal.org/article/S0749-8063\(18\)30827-2/fulltext](https://www.arthroscopyjournal.org/article/S0749-8063(18)30827-2/fulltext)

Lesión osteocondral rotuliana como inicio de inestabilidad rotuliana.

Patellar osteochondral injury as onset of patellar instability

S Cepero-Campà 1, R Ullot-Font, L M Pérez-López

Resumen

Las fracturas osteocondrales rotulianas sin luxación son poco frecuentes y generalmente afectan la faceta centromedial de la rótula. Presentamos el caso de una paciente de 10 años con sobrepeso. Fue vista en la sala de emergencias después de sufrir una caída accidental, evaluada como una fractura-dislocación osteocondral de la rótula derecha con fragmentos libres desplazados en la parte superior externa. En la entrevista con el paciente, no se refirió a episodios previos de luxación rotuliana. Para completar el estudio, realizamos una resonancia magnética que mostró una fractura rotuliana facetaria medial, con dos fragmentos osteocondrales ubicados en el receso sub-cuadricipital, asociados con otras lesiones que sugieren subluxación rotuliana. Consideramos que el mejor tratamiento era la cirugía, por lo que se realizó lo siguiente: una reducción abierta y fijación interna con barras absorbibles, liberación rotuliana lateral (técnica Ficat), cobertura rotuliana por la porción medial del cuádriceps (técnica Insall) y movimiento interno de la mitad lateral del tendón rotuliano (técnica Goldwaith). La lesión se verificó un año después mediante artroscopia. Confirmó una buena reconstrucción de la superficie articular y centrado rotuliano derecho. En el seguimiento, durante el período de fisioterapia, el paciente comenzó a tener episodios repetidos de inestabilidad en la rótula contralateral. La tomografía computarizada confirmó la lateralización rotuliana (TAGT 17). La cirugía de centrado estaba indicada debido a la aparición de episodios de luxación múltiple. La paciente actualmente realiza actividad física normal y tiene un rango completo de movimiento. La fractura osteocondral rotuliana es una lesión frecuentemente asociada con la inestabilidad rotuliana. que puede aparecer en el primer episodio. La localización medial de las lesiones y la participación del sistema de estabilidad medial de la rodilla es un hallazgo fundamental. Este hecho refuerza el diagnóstico de luxación rotuliana previa a la fractura. Esto no es una fractura-luxación, sino una luxación-fractura. Por lo tanto, podemos tratar la lesión y su causa.

Lesión osteocondral patelar como debut de una inestabilidad rotuliana.

Santiago Cepero Campà, Rosendo Ullot Font, L.M. Pérez López

Resumen

Las fracturas osteocondrales patelares sin luxación son infrecuentes, y suelen afectar a la faceta centromedial de la rótula. Presentamos el caso de una niña de 10 años con sobrepeso, que acude a urgencias después de sufrir una caída casual, valorándose como una fractura-luxación osteocondral rotuliana derecha con desplazamiento supero-externo. Al historiar la paciente, no refiere episodios previos de luxación rotuliana. Para completar el estudio, realizamos una resonancia magnética que objetiva una fractura osteocondral de faceta medial rotuliana desprendiéndose dos fragmentos que se sitúan en el receso subcuadrípital y lesiones sugestivas de subluxación rotuliana. Se efectúa la cirugía, realizándose reducción y osteosíntesis con barras reabsorbibles y recentraje rotuliano derecho mediante liberación lateral y traslación interna del hemitendón rotuliano externo según técnica de Goldthwaith. Una artroscopia de revisión confirma una buena reconstrucción y centraje rotuliano derecho. En el seguimiento, durante el período de rehabilitación, la paciente inicia episodios repetidos de inestabilidad en la rótula contralateral. Se realiza una tomografía computarizada que confirma la lateralización de la misma con una TAGT de 17. Al repetir estos episodios de inestabilidad, se indica un centraje rotuliano mediante las técnicas de Insall (disección del músculo vasto interno, cubriendo la rótula con el colgajo del mismo), Ficat (sección del alerón lateral externo), Goldwaith (traslación hacia metafisis tibial superointerna del hemitendón rotuliano externo). La paciente, actualmente, realiza actividad física sin limitación y con un balance articular completo. La fractura osteocondral patelar es una lesión frecuentemente asociada a inestabilidad rotuliana, pudiendo debutar en el primer episodio. La localización medial de las lesiones y la afectación del sistema de estabilidad medial de la rodilla es un dato fundamental. Esto refuerza el diagnóstico de luxación patelar previa a la fractura osteocondral, no es una fractura-luxación, sino una luxación-fractura. Debemos, por tanto, tratar la lesión y su causa.

Análisis descriptivo del tratamiento quirúrgico de la inestabilidad patelofemoral

Serafín Lirola Palmero, Francisco José Marín Vives, Josep Oriol Gimferrer Arriaga, Matias José Esteras Serrano, Luis Camacho Castro

RESUMEN

Objetivo

Analizar el papel de diferentes técnicas quirúrgicas en el tratamiento de la inestabilidad patelofemoral.

Material y métodos

Realizamos un análisis descriptivo de 40 pacientes diagnosticados de inestabilidad patelofemoral o inestabilidad potencial tributarios de tratamiento quirúrgico a los que se les realizase alguna de las técnicas descritas hasta el momento actual. Se recogieron los valores de báscula rotuliana, relación TT-TG, patela alta y displasia de tróclea. Además, se utilizó la escala de valoración de inestabilidad patelofemoral descrita por Kujala en 1993 para valorar la mejora del estado postoperatorio con respecto al previo a la cirugía.

Resultados

La displasia de tróclea se dividió en 16 tipo A (40%), 10 tipo B (25%), 3 tipo C (7,5%) y 3 tipo D (7,5%). Ocho casos presentaron una tróclea normal (20%), de los cuales 4 de ellos habían sufrido un episodio de luxación previa. Un 87,5 % de los pacientes presentaban una patela alta con una media de 1,26 (1-1,7) al realizar la medición del índice de Caton-Deschamps. La relación TT-TG valorada en 22 pacientes presentaba una media de 14,8 (15,9- 13,8). Por último, el valor medio de la báscula rotuliana fue de 26,6 (22,3- 29,4). La escala de valoración de desorden patelofemoral Kujala presentó una media previa al tratamiento de 53,7 (2-81) que llegó hasta un valor igual a 91 (62-100) tras finalizar el tratamiento.

ELSEVIER

Inestabilidad rotuliana.

F.Gougeon (Chef de service), S.Guilbert (Praticien hospitalier)

La inestabilidad rotuliana es una alteración multifactorial en la que predominan las displasias de la tróclea y la zona supratrocLEAR y la rótula alta. El objetivo de este artículo es hacer un análisis completo de las anomalías regionales que causan una inestabilidad rotuliana. Este trastorno es objetivo cuando se producen accidentes reales de inestabilidad rotuliana, y potencial en caso de displasia sin luxación. Con la anamnesis se determina la frecuencia de los accidentes y con la exploración física la existencia de alteraciones del morfotipo. La luxación rotuliana siempre es lateral y se asocia a una hemartrosis abundante. No debe hacerse ningún tratamiento de urgencia salvo la kinesiterapia, que ha de iniciarse lo más pronto posible. El examen radiológico, en especial la proyección lateral estricta del fémur que permite el diagnóstico y la estadificación de la displasia, es el único método inicial necesario para el diagnóstico. La artrotomografía es el examen preoperatorio más pertinente, pues permite valorar todas las estructuras anatómicas implicadas (tróclea, zona supratrocLEAR, cartílago articular) excepto la longitud del tendón rotuliano, y preparar un programa terapéutico. En caso de displasia acentuada (grado D), el tratamiento de la inestabilidad rotuliana debe ser anatómico: trocleoplastia asociada a reposición de la tuberosidad tibial anterior (TTA) y plastia de Insall. Las displasias menores pueden tratarse con una simple reposición tuberositaria. La indicación debe considerarse de entrada en las displasias acentuadas y después de que haya fracasado un tratamiento no quirúrgico en las displasias benignas. También deben tenerse en cuenta la edad del paciente y su estado psíquico, para lo cual habrá que contar con una información lo más exacta posible. Aplicando este esquema de tratamiento, los resultados a 10 años respecto a la inestabilidad son buenos.

Inestabilidad rotuliana.

Jason L Koh, Cory Stewart

La inestabilidad rotuliana es una alteración multifactorial en la que predominan las displasias de la tróclea y la zona supratrocLEAR y la rótula alta. El objetivo de este artículo es hacer un análisis completo de las anomalías regionales que causan una inestabilidad rotuliana. Este trastorno es objetivo cuando se producen accidentes reales de inestabilidad rotuliana, y potencial en caso de displasia sin luxación. Con la anamnesis se determina la frecuencia de los accidentes y con la exploración física la existencia de alteraciones del morfotipo. La luxación rotuliana siempre es lateral y se asocia a una hemartrosis abundante. No debe hacerse ningún tratamiento de urgencia salvo la kinesiterapia, que ha de iniciarse lo más pronto posible. El examen radiológico, en especial la proyección lateral estricta del fémur que permite el diagnóstico y la estadificación de la displasia, es el único método inicial necesario para el diagnóstico. La artrotomografía es el examen preoperatorio más pertinente, pues permite valorar todas las estructuras anatómicas implicadas (tróclea, zona supratrocLEAR, cartílago articular) excepto la longitud del tendón rotuliano, y preparar un programa terapéutico. En caso de displasia acentuada (grado D), el tratamiento de la inestabilidad rotuliana debe ser anatómico: trocleoplastia asociada a reposición de la tuberosidad tibial anterior (TTA) y plastia de Insall. Las displasias menores pueden tratarse con una simple reposición tuberositaria. La indicación debe considerarse de entrada en las displasias acentuadas y después de que haya fracasado un tratamiento no quirúrgico en las displasias benignas. También deben tenerse en cuenta la edad del paciente y su estado psíquico, para lo cual habrá que contar con una información lo más exacta posible. Aplicando este esquema de tratamiento, los resultados a 10 años respecto a la inestabilidad son buenos.

| Inestabilidad patelofemoral crónica.

| *Chronic patellofemoral instability*

Petersen W, Forkel P, Achtnich A

La inestabilidad patelofemoral crónica puede provocar dolor y osteoartritis precoz. Las luxaciones recurrentes de la rótula, la subluxación lateral y la luxación crónica se resumen bajo este término genérico. Hay cinco factores diferentes que pueden ser responsables del desarrollo de la inestabilidad patelofemoral crónica: 1) alargamiento del ligamento patelofemoral medial (MPFL), 2) rótula alta, 3) mayor distancia entre la tuberosidad tibial y la distancia del surco de la tróclea (TTTG), 4) displasia de la tróclea y 5) mala alineación torsional. Para descartar estos factores, el examen clínico, el diagnóstico radiológico (luxación, subluxación en la vista Defilé, morfología de la tróclea, rótula alta) y la resonancia magnética (MRI) de la distancia TTTG y la morfología de la tróclea son cruciales. Las indicaciones del tratamiento quirúrgico son dolor crónico con subluxación, luxación crónica y luxación recurrente. Actualmente, la primera liberación lateral de uso frecuente y universal solo se indica en casos de subluxación e inclinación positiva. Los estudios biomecánicos han demostrado que una liberación lateral aumentaría la inestabilidad patelofemoral. La elección de la técnica quirúrgica depende de los factores subyacentes a la inestabilidad patelofemoral, las condiciones de la placa de crecimiento y el daño del cartílago. Entre las diferentes opciones quirúrgicas se diferencian los procedimientos de realineación proximal y distal. En casos de alargamiento de MPFL e inestabilidad pasiva leve, un arrecife medial podría tener éxito. En casos de alargamiento de MPFL, la alta inestabilidad pasiva de hasta 30 ° de flexión (con o sin displasia troclear) puede ser el tratamiento de elección. Una trocleoplastia rara vez está indicada. Este tratamiento puede considerarse en casos de displasia de troclea de alto grado e inestabilidad pasiva a más de 30 ° de flexión. Si se aumenta la distancia TTTG (> 20 mm) o en casos de rótula alta, debe considerarse la realineación distal con transferencia de tubérculo tibial. Esta operación también podría ser útil en presencia de daño del cartílago lateral como anteromedialización de la rótula.

2. La luxación rotuliana produce daño articular. En la actualidad no existe consenso para el tratamiento quirúrgico de la primera luxación rotuliana, pero sí debe tratarse quirúrgicamente cuando se produzca una segunda luxación.
 - 2.A. Influencia de la altura de la rótula sobre biomecánica

ELSEVIER

Tendinopatía rotuliana. Modelo terapéutico en la medicina deportiva.

Patellar tendinopathy. Therapeutic model in the sport medicine

Ricard Prunaa, Daniel Medina, Gil Rodas, Rosa Artells

El dolor tendinoso, conocido como tendinopatía, es muy común en individuos físicamente activos, ya sea a nivel competitivo como recreacional. Sin embargo, se ha demostrado que individuos físicamente inactivos también lo sufren. Por lo tanto, se puede afirmar que la actividad física no se puede asociar directamente a la histopatología, y que el ejercicio físico puede ser más importante en la provocación de los síntomas que en ser el causante de la lesión^{1,2}. La sobreutilización induce esta condición, pero la etiología y la patogenia no están científicamente clarificadas. En el tendón rotuliano se considera que el aparato extensor de la rodilla se ve sometido a determinados traumatismos repetidos, repentinos y balísticos, con momentos de fuerza muy elevados. En individuos en edad de crecimiento las tendinopatías de este tendón se presentan en puntos de osificación secundaria, bien en la tuberosidad anterior de la tibia (enfermedad de Osgood-Schlatter), bien en el polo inferior de la rótula (Sinding- Larsen-Johansson).

■ **Enlace a texto completo:** <https://www.sciencedirect.com/science/article/pii/S002577531300002X?via%3Dihub>

Análisis cuantitativo comparativo con resonancia magnética de los factores predisponentes de la inestabilidad rotuliana objetiva

Joan Salvador Escala Arnau

Resumen

La Resonancia Magnética (RM) se ha convertido en el método de exploración no invasivo de elección, para el análisis de las alteraciones en la rodilla; y se ha convertido en una herramienta muy útil para evaluar la inestabilidad rotuliana objetiva (IRO). El objetivo del estudio ha sido evaluar y comparar la utilidad diagnóstica de múltiples parámetros medidos en la RM de pacientes con IRO. Se han evaluado los factores primarios predisponentes, como son: la displasia de la tróclea femoral, la rótula alta y la báscula rotuliana. Se ha enfatizado con el análisis de la morfología rotuliana. Se ha realizado un estudio retrospectivo en un grupo extenso y uniforme de 59 rodillas con IRO y en un grupo control de 71 rodillas. Ambos grupos eran comparables según la edad y sexo. Todas las rodillas con IRO habían presentado episodios de luxación rotuliana recurrente, documentada por la reducción a urgencias, o bien por una historia clínica y radiográfica convincente. En las rodillas del grupo control se fueron descartar sistemáticamente lesiones del ligamento cruzado anterior, alteraciones femoropatelares cirugía previa y dolor anterior en la rodilla. En el grupo IRO han utilizado secuencias axiales y sagitales potenciadas en T-1. En el grupo control, se han utilizado secuencias axiales potenciadas en T1 o bien en eco de gradiente potenciadas en T2 y secuencias sagitales rápidas en dual eco. Las diversas medidas se han realizado a mano utilizando reglas, escuadras, escaleras y goniómetros. El contorno del cartílago articular fue la referencia sistemática para todas las medidas. Tal como sugirió Stäubli, esto es crucial para que la superficie condral del surco troclear y de las facetas articulares rotulianas no coinciden habitualmente con el contorno de los subcondral. En el corte migsagital de RM, se han medido el

saliente de la tróclea, la longitud del tendón rotuliano, el índice de Caton-Deschamps y el índice d'Innsall-Salvati. En el corte migsagital, también se evaluó la morfología rotuliana midiendo la longitud de la nariz rotuliano y la proporción de la nariz. Se calculó el índice mortològic descrito por Grelsamer. Se han utilizado dos secciones diferentes para las medidas en los cortes axiales. El primer corte evaluado, es el más proximal donde se identifica el cartílago articular de la tróclea femoral. El segundo, a través del arco románico. En el corte axial, básicamente se evaluó la profundidad de la tróclea, la inclinación de la faceta externa de la tróclea y la báscula rotuliana. Tal y como se ha comunicado anteriormente, se ha observado que las rodillas con IRO presentan trócleas menos profundas, rótulas más altas y con una báscula más aumentada que las rodillas controles. En un estudio radiográfico, Grelsamer observó que la forma rotuliana en la proyección de perfil puede presentar tres morfologías diferentes: tipo I, tipo II con la nariz larga y tipo III con la nariz corta. En el presente estudio, el 46% de rodillas con IRO presentaban la nariz corta, pero sólo el 14% de las rodillas del grupo control. En otras palabras, los pacientes con una nariz larga tienen pocas probabilidades de presentar IRO. Los pacientes con en nariz corta (especialmente con un índice inferior al 25%) puede considerarse que presentan una morfología displásica. Por otra parte, esta morfología predispone a la IRO.

Influencia de la altura rotuliana sobre la biomecánica de la rodilla

Gustavo Aparicio Campillo

Resumen

La alteración de la altura rotuliana tiene importantes repercusiones clínicas. La patela baja se ha asociado con rigidez, dolor y pérdida de fuerza extensora. La patela alta se relaciona con inestabilidad femoropatelar, entesopatías del aparato extensor, enfermedades de Osgood- Schlatter y Sinding-Larsen Johansson en adolescentes, dolor en cara anterior de rodilla y artrosis femoropatelar. La alteración de la línea articular en prótesis de rodilla afecta la fuerza extensora de los pacientes y su capacidad para subir y bajar escaleras, dolor en cara anterior de rodilla, pérdida del rango de movimiento en caso de patela baja, e inestabilidad femoropatelar en caso de patela alta. Partimos de la hipótesis de que una alteración de la altura rotuliana influye sobre la biomecánica de la rodilla, y que es posible diseñar un modelo experimental para demostrarlo. Como paso previo a su confirmación, se realizó un estudio teórico elemental en el que se plantearon las condiciones de equilibrio correspondientes a los diagramas de cuerpo libre de los elementos estructurales de la rodilla. Diseñamos un primer modelo con réplicas de huesos reales en material sintético y un montaje para extensometría que limitaba el estado de carga al plano sagital, pero presentó limitaciones que no permitieron confirmar la hipótesis...

Inestabilidad menisco-ligamentosa e inestabilidad por debilidad muscular. A propósito de una lesión del nervio femoral.

Ernesto Candau Pérez

Resumen

Se presenta un caso de lesión del nervio femoral, que ocasionó una clínica de claudicación mecánica de miembro inferior, atribuida en un principio a una inestabilidad por meniscopatía y rotura parcial del tendón rotuliano. Se hace una revisión de la etiología y clínica de las lesiones del nervio femoral, y se explican una serie de conceptos que permiten diferenciar la inestabilidad verdadera por lesión meniscal o ligamentosa y la claudicación por atrofia muscular. El etiquetar correctamente la causa de una inestabilidad de la rodilla es un factor clave para orientar el tratamiento de forma conservadora o quirúrgica

Tratamiento de la inestabilidad femoropatelar objetiva

Federico Alfano

Resumen

El objetivo de este estudio es presentar los diferentes procedimientos quirúrgicos en el tratamiento de las inestabilidades femoropatelares objetivas, incluyendo la osteotomía de la tuberosidad tibial anterior y la trocleoplastia femoral. Este estudio analizó el Índice de Caton-Deschamps utilizado para la evaluación de la altura rotuliana, la distancia desde la

tuberosidad tibial anterior hasta la tróclea femoral (TT-TG) en la tomografía computada en el plano axial, y los morfotipos troclear y rotuliano. Este estudio incluyó 11 rodillas (11 pacientes) tratados de inestabilidad femoropatelar objetiva y documentada. Hemos tenido resultados satisfactorios tanto con la transferencia de la tuberosidad tibial anterior como con la trocleoplastia. En ambos procedimientos se realizó una reconstrucción del ligamento patelo-femoral medial (LPFM). La recurrencia de inestabilidad es muy rara después de estos procedimientos y es más probable que esta resulte de anomalías asociadas no diagnosticadas. Se requiere una planificación precisa preoperatoria para determinar la altura rotuliana, la ubicación de la tuberosidad tibial anterior y los morfotipos troclear y rotuliano para tener resultados satisfactorios. De todas formas, y como cualquier procedimiento quirúrgico, tanto las osteotomías de la tuberosidad tibial anterior como la trocleoplastia son susceptibles de complicaciones.

Subluxación primaria recidivante medial de rótulas. Revisión a largo plazo de un caso asociado a síndrome de desalineación torsional severa

Serafín García Mata, Ángel Manuel Hidalgo Ovejero

Resumen

Presentamos una revisión a largo plazo de una chica de 11 años de edad con subluxación medial recidivante de ambas rótulas de varios meses de evolución asociado a síndrome de desalineación torsional severa. No ha sido descrito ningún caso de luxación o subluxación medial de rótulas hasta el momento. Había sufrido luxación medial de la rótula derecha tres años antes tras un salto, reducida por ella misma y no inmovilizada, seguida de 10 episodios de subluxación y tres de luxaciones mediales. Acudió a consulta por imposibilidad a la deambulación por subluxación persistente o habitual y al dolor femoro-rotuliano, principalmente en la rodilla derecha. Presentaba subluxación medial habitual de rótulas, con desplazamiento rotuliano medial, amiotrofia cuadrípital, inestabilidad medial evidente de ambas rótulas. El test de supresión medial era positivo. Mostraba anteversión femoral excesiva de caderas (RI: 90°, RE: 30°), genu varum, torsión tibial neutra, patella alta, surcos trocleares displásicos con hipoplasia del cóndilo medial y rótulas displásicas (Wiberg tipo III). Se realizó osteotomía femoral subtrocantérea desrotatoria y realineación proximal rotuliana bilateral. Tras la cirugía recuperó la estabilidad rotuliana bilateral, marcha y carrera normales, con tests de Smillie y aprehensión (-), y movilidad de cadera de RE: 65°, RI: 50°. Quince años tras la cirugía la paciente aquejaba dolor antero-lateral de la rodilla derecha en la deambulación prolongada, al subir y bajar escaleras y la sedestación prolongada, que se diagnosticó de síndrome de hiperpresión rotuliana externa.

2. La luxación rotuliana produce daño articular. En la actualidad no existe consenso para el tratamiento quirúrgico de la primera luxación rotuliana, pero sí debe tratarse quirúrgicamente cuando se produzca una segunda luxación.
 - 2.B. Profundidad del surco troclear

Osteotomía deslizante de la tuberosidad tibial en la inestabilidad patelofemoral.

Sliding osteotomy of the tibial tuberosity in patellofemoral instability

C Konrads, S Reppenhagen, M Hoberg, M Rudert, T Barthel

RESUMEN

Objetivo

El desarrollo de una articulación patelofemoral estable mediante realineación distal con posicionamiento normal de la rótula.

Indicaciones

Inestabilidad patelofemoral con aumento de la distancia entre el tubérculo tibial y el surco troclear (TT-TG) \geq 20 mm y un índice de altura rotuliana Caton-Deschamps \geq 1.3.

Contraindicaciones

Placas epifisarias y apofisarias abiertas de la tibia proximal, distancia TT-TG normal con altura rotuliana normal y lesiones condrales de alto grado de la articulación patelofemoral (grados ICRS 3 y 4).

Técnica quirúrgica

Examen de la articulación de la rodilla bajo anestesia y evaluación de la estabilidad y la traducción mediolateral de la rótula. Diagnóstico de artroscopia de rodilla y tratamiento de lesiones condrales u osteocondrales. Abordaje lateral de la tuberosidad tibial con movilización de tejidos blandos y exposición del tendón rotuliano. La osteotomía se realiza en el plano frontal, creando un fragmento de al menos 6 cm de largo. La tuberosidad se desliza a la posición deseada, medial y distalmente, si es necesario, de acuerdo con el análisis preoperatorio y la planificación, seguido de una perforación cuidadosa de la corteza tibial posterior y la osteosíntesis del tornillo de tracción.

Gestión postoperatoria

Carga parcial de 20 kg en una rodillera MECRON durante 6 semanas. Movilización 0/0/90 ° desde la rodillera MECRON sin extensión activa de la rodilla. Entrenamiento isométrico de los músculos del muslo con la rodilla completamente extendida.

Resultados

Con una planificación e implementación meticulosa, y en casos de displasia troclear severa combinada con reconstrucción del ligamento patelofemoral medial, la técnica de osteotomía deslizante de la tuberosidad tibial tiene una alta tasa de éxito.

Disfunción patelofemoral en la trocleoplastia deportiva: indicaciones y técnicas.

Patellofemoral Dysfunction in Sports Trochleoplasty: Indications and Techniques

Don-Felix Ryzek, Philip Schöttle

Resumen

La inestabilidad patelofemoral (PFI) es un síndrome patológico de rodilla que con frecuencia afecta a pacientes jóvenes. La morfología estructural de la articulación patelofemoral es el factor determinante en la extensión de PFI. Los factores estructurales que desempeñan papeles principales en la estabilidad patelofemoral se pueden clasificar en estáticos (morfología ósea), pasivos (ligamentosos) y activos (musculares). El factor estático predominante que conduce a la luxación de la rótula y, por lo tanto, a la disfunción patelofemoral es la displasia troclear, en la que nos centramos en esta revisión. Después de orientar los exámenes clínicos, la resonancia magnética puede proporcionar la mejor información sobre la displasia troclear. Esto incluye la forma troclear, la orientación y la tuberosidad tibial a la distancia del surco troclear. En las trócleas convexas o la displasia de la tróclea con PFI en flexión de más de 30 grados, Recomendamos realizar una trocleoplastia más profunda para corregir la patomorfología estática. En esta revisión, nos centraremos en la patología de la displasia de la tróclea, su papel en el PFI, la indicación correcta para la trocleoplastia como intervención primaria y el papel de una reconstrucción simultánea del ligamento patelofemoral medial. Thieme Medical Publishers 333 Seventh Avenue, Nueva York, NY 10001, EE. UU.

Transferencia de tuberosidad tibial en combinación con reconstrucción medial del ligamento patelofemoral: técnica quirúrgica.

Tibial Tuberosity Transfer in Combination With Medial Patellofemoral Ligament Reconstruction: Surgical Technique

Elvire Servien, Peter C Verdonk, Philippe Neyret

Resumen

La estabilidad de la articulación patelofemoral se basa en la interacción tenue de los tejidos blandos y los factores óseos. Los factores de riesgo anatómicos para la inestabilidad incluyen una tróclea poco profunda, una posición anormalmente lateral del tubérculo tibial, la rótula alta, la hipermovilidad o una lesión secundaria en el ligamento patelofemoral medial (MPFL). Existe un creciente interés en restaurar la anatomía normal para lograr la estabilidad, y en ocasiones existe más de 1 anomalía. Este artículo describe la técnica para combinar una transferencia de tuberosidad tibial y una reconstrucción de MPFL. Las características clave incluyen la planificación de incisiones en la piel para permitir que se realicen ambas operaciones, la planificación de la colocación del tornillo antes de realizar la osteotomía y la evaluación de la articulación a través de un portal superolateral para evaluar la necesidad de reconstrucción de MPFL después de la transferencia de tuberosidad.

Transferencia de tuberosidad tibial para luxación rotuliana episódica.

Tibial tuberosity transfer for episodic patellar dislocation

Servien E, Verdonk PC, Neyret P

Resumen

Se han descrito numerosas técnicas quirúrgicas para abordar las luxaciones rotulianas episódicas. Algunos de ellos involucran los tejidos blandos, mientras que otros abordan principalmente una corrección ósea. Se han identificado cuatro factores anatómicos principales que aumentan el riesgo de luxaciones rotulianas episódicas: displasia troclear, rótula alta, inclinación rotuliana y una distancia excesiva del tubérculo tibial-surco troclear. Se ha propuesto un algoritmo de tratamiento para corregir cada uno de estos factores. Incluye la transferencia de la tuberosidad tibial, que puede corregir tanto la rótula alta como una distancia excesiva del tubérculo tibial-surco troclear. La tuberosidad tibial se puede transferir distalmente o medialmente o con mayor frecuencia una combinación de ambos. Realignará el mecanismo extensor y aumentará la estabilidad patelofemoral.

3. La reconstrucción de MPFL puede proporcionar mejores resultados clínicos a medio plazo y una tasa de recurrencia disminuida en comparación con la reparación de MPFL. El aumento de la altura rotuliana medida por el CDI puede ser un factor de riesgo para la inestabilidad rotuliana recurrente en pacientes que se someten a reparación aislada de MPFL. En conclusión, es preferible realizar una plastia en diferido del ligamento patelofemoral medial dañado que no reconstruirlo en agudo. La reconstrucción del LPFM primario con aloinjerto presenta unos resultados excelentes en la inestabilidad/luxación rotuliana.

Arthroscopy The Journal of Arthroscopic
and Related Surgery

AANA | ARTHROSCOPY ASSOCIATION
OF NORTH AMERICA

Reparación del ligamento patelofemoral medial primario versus reconstrucción: tasas y factores de riesgo de recurrencia de inestabilidad en una población de pacientes jóvenes y activos

Primary Medial Patellofemoral Ligament Repair Versus Reconstruction: Rates and Risk Factors for Instability Recurrence in a Young, Active Patient Population

Richard N. Puzitiello, M.D., Brian Waterman, M.D., Avinesh Agarwalla, M.D., William Zuke, M.D., Brian J. Cole, M.D., M.B.A., Nikhil N. Verma, M.D., Adam B. Yanke, M.D., Ph.D., Brian Forsythe, M.D.

Propósito

Evaluar comparativamente los resultados clínicos y las tasas de inestabilidad recurrente en pacientes jóvenes con reparación o reconstrucción del ligamento patelofemoral medial primario (MPFL), así como evaluar los factores de riesgo radiológico para obtener peores resultados.

Métodos

Una revisión retrospectiva identificó a todos los pacientes con inestabilidad rotuliana lateral que se sometieron a reparación y / o imbricación de MPFL o reconstrucción de MPFL sin ningún procedimiento óseo adicional entre 2008 y 2015 en un solo centro. Se analizaron las variables demográficas y la resonancia magnética preoperatoria, y se obtuvieron puntuaciones de Kujala con un seguimiento mínimo de 2 años. Se evaluaron los factores de riesgo para los peores resultados, incluido el Índice Insall-Salvati de Caton-Deschamps (CDI), la distancia entre el tubérculo tibial y el surco troclear y la distancia entre el tubérculo tibial y el ligamento cruzado posterior.

Resultados

Identificamos 51 rodillas con cirugía aislada de MPFL (reconstrucción en 32 e imbricación y / o reparación en 19) con una media de seguimiento de 59,7 meses (rango, 24-121 meses). La tasa general de luxaciones recurrentes fue significativamente mayor en el grupo de reparación (36.9%) versus el grupo de reconstrucción (6.3%, $P = .01$), a pesar de que el CDI promedio fue significativamente mayor en el grupo de reconstrucción (1.34 vs 1.23 en el grupo de reparación, $P = 0.04$). No se encontraron diferencias significativas en la tasa de retorno a la actividad basal entre los grupos (77.8% en el grupo de reconstrucción versus 70% en el grupo de reparación, $P = .62$). El puntaje promedio de Kujala no mostró diferencias significativas entre los grupos de reparación y reconstrucción (84.15 ± 14.2 vs 84.83 ± 14.38 , $P = .72$). No se encontró que las mediciones de imagen fueran predictivas de una peor puntuación postoperatoria de Kujala; sin embargo, el CDI promedio entre las fallas de reparación de MPFL (1.30 ± 0.05) fue significativamente mayor que entre las fallas de reparación de MPFL (1.18 ± 0.12 , $P = .03$).

Conclusiones

La reconstrucción de MPFL puede proporcionar mejores resultados clínicos a medio plazo y una tasa de recurrencia disminuida en comparación con la reparación de MPFL. El aumento de la altura rotuliana medida por el CDI puede ser un factor de riesgo para la inestabilidad rotuliana recurrente en pacientes que se someten a reparación aislada de MPFL.

Nivel de evidencia

Nivel III, estudio comparativo retrospectivo

■ Enlace a texto completo: [https://www.arthroscopyjournal.org/article/S0749-8063\(19\)30403-7/fulltext](https://www.arthroscopyjournal.org/article/S0749-8063(19)30403-7/fulltext)

Localización exacta de la inserción femoral y medida de la distancia entre el punto de inserción femoral y patelar de la plastia de ligamento patelofemoral medial. Análisis in vivo mediante Tomografía Computarizada 3D con diferentes ángulos de flexión.

La reconstrucción del ligamento patelofemoral medial (LPFM) es el procedimiento de elección en el tratamiento de los pacientes que sufren episodios de inestabilidad rotuliana lateral crónica. Sin embargo, se desconoce el punto exacto de fijación de la plastia del LPFM al fémur y los efectos en la clínica de una inserción femoral no anatómica. Objetivos: (1) Estudiar la biomecánica del injerto de LPFM reconstruido in vivo mediante imágenes 3D de Tomografía Computarizada (TC) a diferentes ángulos de flexión; (2) establecer la precisión de los métodos radiográficos de Schöttle y Stephen en la identificación del punto de fijación femoral de la plastia de LPFM tomando como referencia el método anatómico descrito; (3) analizar la variabilidad interobservador, intraobservador e intermétodo de la medida obtenida con los dos métodos radiográficos y (3) correlacionar la posición del punto de inserción femoral de la plastia y la biomecánica del injerto con los resultados clínicos y el resultado de la cirugía.

Arthroscopy The Journal of Arthroscopic and Related Surgery

AANA | ARTHROSCOPY ASSOCIATION OF NORTH AMERICA

Comentario editorial: Reparación del ligamento patelofemoral medial versus reconstrucción: ¿sigue siendo una pregunta o un claro ganador?

Editorial Commentary: Medial Patellofemoral Ligament Repair Versus Reconstruction: Still a Question or a Clear Winner?

Sabrina M. Strickland, M.D.

Resumen

La controversia persiste con respecto al tratamiento apropiado de la inestabilidad rotuliana. A medida que los cirujanos adoptan un enfoque más agresivo, la imbricación medial y la reparación del ligamento patelofemoral medial están disminuyendo en popularidad, mientras que la reconstrucción del ligamento patelofemoral medial se ha convertido en el estándar de atención. Las técnicas varían entre los cirujanos, y el consenso sigue siendo difícil de alcanzar.

■ [https://www.arthroscopyjournal.org/article/S0749-8063\(19\)30489-X/fulltext](https://www.arthroscopyjournal.org/article/S0749-8063(19)30489-X/fulltext)

Reconstrucción lateral del ligamento patelofemoral utilizando un autoinjerto de gracilis libre.

Lateral patellofemoral ligament reconstruction using a free gracilis autograft

Paul Borbas, Peter P Koch, Sandro F Fucentese Resumen

La inestabilidad patelofemoral medial es una condición rara e incapacitante que a menudo se asocia con la indicación incorrecta de liberación retinacular lateral o sobrecorrección con osteotomía medializante del tubérculo tibial. Es una complicación aún menos común después de la artroplastia total de rodilla (ATR). El ligamento patelofemoral lateral es un importante estabilizador lateral de la rótula contra la subluxación o luxación medial. Hasta ahora, ningún informe en la literatura ha descrito la reconstrucción del ligamento patelofemoral lateral con un autoinjerto de tendón gracilis libre. Además, no ha habido un solo informe de caso de reconstrucción del ligamento patelofemoral lateral después de TKA. Los autores describen una técnica novedosa para la reconstrucción del ligamento patelofemoral lateral en una rótula subluxada medial sintomática resultante de TKA y liberación lateral extendida en un paciente de 62 años. El resultado 1 año después de la operación se consideró exitoso. Clínicamente, la rótula era estable, con un seguimiento correcto, y radiológicamente la rótula estaba posicionada correctamente. Con una técnica similar a la utilizada para el ligamento patelofemoral medial, el ligamento patelofemoral lateral se puede reconstruir con un autoinjerto de tendón de gracilis para permitir la estabilización independiente del tejido cicatricial en reposo del retináculo lateral. Esta operación se puede realizar de forma mínimamente invasiva, sin abrir la articulación, lo que disminuye el riesgo de infección articular.

Reconstrucción aislada y combinada del ligamento patelofemoral medial en la cirugía de revisión para la inestabilidad patelofemoral: un estudio prospectivo.

Isolated and combined medial patellofemoral ligament reconstruction in revision surgery for patellofemoral instability: a prospective study

Ludwig M Kohn, Gebhart Meidinger, Knut Beitzel, Ingo J Banke, Daniel Hensler, Andreas B Imhoff, Philip B Schöttle

RESUMEN

Antecedentes

El dolor persistente y las redislocaciones después del tratamiento quirúrgico de la inestabilidad patelofemoral se describen en hasta el 40% de los pacientes. Sin embargo, faltan datos de resultados prospectivos sobre la cirugía de revisión.

Propósito

Evaluar el resultado clínico después de la revisión de la reconstrucción del ligamento patelofemoral medial (MPFL) mediante procedimientos aislados y combinados, con un seguimiento de 24 meses.

Diseño del estudio

Series de casos; Nivel de evidencia, 4.

Métodos

Los participantes del estudio fueron 42 pacientes (edad media, 22 años; rango, 13-46 años) que se sometieron a cirugía de revisión entre enero de 2007 y diciembre de 2009 debido a la inestabilidad patelofemoral persistente después de una media de 1.8 intervenciones quirúrgicas fallidas previas (liberación lateral, imbricación medial / vasto medial oblicuo, distalización, medialización de la tuberosidad). Se realizó una reconstrucción aislada de MPFL en 15 casos, mientras que un procedimiento combinado se realizó en 27 casos. Los resultados clínicos se evaluaron preoperatoriamente y 24 meses después de la operación utilizando las puntuaciones del Comité Internacional de Documentación de la Rodilla (IKDC), Kujala y Tegner, así como un cuestionario subjetivo. Cambio rotuliano, inclinación y altura, así como el nivel de degeneración.

Resultados

A los 24 meses de seguimiento, el 87% de los pacientes estaban satisfechos o muy satisfechos con el tratamiento. No se informó aprensión ni redistribución en el seguimiento, y hubo una disminución significativa del dolor durante las actividades diarias. Hubo mejoras significativas ($P < .001$) en IKDC (de 50 a 80), Kujala (de 51 a 85) y puntajes de Tegner (de 2.4 a 4.9). El cambio rotuliano, la inclinación y la altura disminuyeron significativamente ($P < .05$) a los valores anatómicos, y no hubo agravación en el nivel de degeneración preexistente. No se notó una diferencia significativa entre los procedimientos aislados y combinados.

Conclusión

Como la inestabilidad patelofemoral es un problema multifactorial, la cirugía de revisión debe indicarse solo después de un examen completo. Los resultados de este estudio muestran que la reconstrucción de MPFL, sola o en combinación, parece ser un tratamiento efectivo para las luxaciones rotulianas recurrentes después de una cirugía previa fallida, lo que lleva a un aumento significativo de la estabilidad y la funcionalidad, así como a una reducción del dolor.

Arthroscopy The Journal of Arthroscopic
and Related Surgery

AANA | ARTHROSCOPY ASSOCIATION
OF NORTH AMERICA

Reparación del ligamento patelofemoral medial primario versus reconstrucción: tasas y factores de riesgo de recurrencia de inestabilidad en una población de pacientes jóvenes y activos

Primary Medial Patellofemoral Ligament Repair Versus Reconstruction: Rates and Risk Factors for Instability Recurrence in a Young, Active Patient Population

Richard N. Puzzitiello, M.D., Brian Waterman, M.D., Avinesh Agarwalla, M.D., William Zuke, M.D., Brian J. Cole, M.D., M.B.A., Nikhil N. Verma, M.D., Adam B. Yanke, M.D., Ph.D., Brian Forsythe, M.D.

Propósito

Evaluar comparativamente los resultados clínicos y las tasas de inestabilidad recurrente en pacientes jóvenes con reparación o reconstrucción del ligamento patelofemoral medial primario (MPFL), así como evaluar los factores de riesgo radiológico para obtener peores resultados.

Métodos

Una revisión retrospectiva identificó a todos los pacientes con inestabilidad rotuliana lateral que se sometieron a reparación y / o imbricación de MPFL o reconstrucción de MPFL sin ningún procedimiento óseo adicional entre 2008 y 2015 en un solo centro. Se analizaron las variables demográficas y la resonancia magnética preoperatoria, y se obtuvieron puntuaciones de Kujala con un seguimiento mínimo de 2 años. Se evaluaron los factores de riesgo para los peores resultados, incluido el Índice Insall-Salvati de Caton-Deschamps (CDI), la distancia entre el tubérculo tibial y el surco troclear y la distancia entre el tubérculo tibial y el ligamento cruzado posterior.

Resultados

Identificamos 51 rodillas con cirugía aislada de MPFL (reconstrucción en 32 e imbricación y / o reparación en 19) con una media de seguimiento de 59,7 meses (rango, 24-121 meses). La tasa general de luxaciones recurrentes fue significativamente mayor en el grupo de reparación (36.9%) versus el grupo de reconstrucción (6.3%, $P = .01$), a pesar de que el CDI promedio fue significativamente mayor en el grupo de reconstrucción (1.34 vs 1.23 en el grupo de reparación, $P = 0.04$). No se encontraron diferencias significativas en la tasa de retorno a la actividad basal entre los grupos (77.8% en el grupo de reconstrucción versus 70% en el grupo de reparación, $P = .62$). El puntaje promedio de Kujala no mostró diferencias significativas entre los grupos de reparación y reconstrucción (84.15 ± 14.2 vs 84.83 ± 14.38 , $P = .72$). No se encontró que las mediciones de imagen fueran predictivas de una peor puntuación postoperatoria de Kujala; sin embargo, el CDI promedio entre las fallas de reparación de MPFL (1.30 ± 0.05) fue significativamente mayor que entre las fallas de reparación de MPFL (1.18 ± 0.12 , $P = .03$).

Conclusiones

La reconstrucción de MPFL puede proporcionar mejores resultados clínicos a medio plazo y una tasa de recurrencia disminuida en comparación con la reparación de MPFL. El aumento de la altura rotuliana medida por el CDI puede ser un factor de riesgo para la inestabilidad rotuliana recurrente en pacientes que se someten a reparación aislada de MPFL.

■ [https://www.arthroscopyjournal.org/article/S0749-8063\(19\)30403-7/fulltext](https://www.arthroscopyjournal.org/article/S0749-8063(19)30403-7/fulltext)

Comentario editorial: Reparación del ligamento patelofemoral medial versus reconstrucción: ¿sigue siendo una pregunta o un claro ganador?

Editorial Commentary: Medial Patellofemoral Ligament Repair Versus Reconstruction: Still a Question or a Clear Winner?

Sabrina M. Strickland, M.D.

Resumen

La controversia persiste con respecto al tratamiento apropiado de la inestabilidad rotuliana. A medida que los cirujanos adoptan un enfoque más agresivo, la imbricación medial y la reparación del ligamento patelofemoral medial están disminuyendo en popularidad, mientras que la reconstrucción del ligamento patelofemoral medial se ha convertido en el estándar de atención. Las técnicas varían entre los cirujanos, y el consenso sigue siendo difícil de alcanzar.

■ [https://www.arthroscopyjournal.org/article/S0749-8063\(19\)30489-X/fulltext](https://www.arthroscopyjournal.org/article/S0749-8063(19)30489-X/fulltext)

Condromalacia rotuliana diagnosticada por artroscopía y su relación con otras patologías de la rodilla

Editorial Commentary: Medial Patellofemoral Ligament Repair Versus Reconstruction: Still a Question or a Clear Winner?

Dr. Octavio Polanco-Martínez

Resumen

Se realizó un estudio transversal descriptivo de diciembre de 1998 a febrero de 2000, en una población de 100 casos clínicos a los cuales se les realizó una artroscopía diagnóstica terapéutica de rodilla, con el fin de determinar la frecuencia de la condromalacia patelar tanto en su forma aislada como asociada a otras patologías de la rodilla e identificar las características de la condromalacia patelar en cuanto a distribución por grupos de edad, género, grado de afección y localización de la lesión. Para conocer el grado de afección se utilizó la clasificación de Outerbridge de 1961. Se encontró que la condromalacia patelar es frecuente, hallándose en 93%. Se presentó con mayor frecuencia en la tercera década, siendo el promedio de edad de 38 años y predominando en el género femenino con 60%. En los 93 pacientes que presentaron condromalacia patelar, ésta siempre estuvo asociada a una o varias patologías de la rodilla, encontrándose mayor asociación con sinovitis, lateralización de patela, artrosis y antecedente traumático.

■ <https://www.medigraphic.com/pdfs/ortope/or-2002/or021c.pdf>

3. La reconstrucción de MPFL puede proporcionar mejores resultados clínicos a medio plazo y una tasa de recurrencia disminuida en comparación con la reparación de MPFL. El aumento de la altura rotuliana medida por el CDI puede ser un factor de riesgo para la inestabilidad rotuliana recurrente en pacientes que se someten a reparación aislada de MPFL. En conclusión, es preferible realizar una plastia en diferido del ligamento patelofemoral medial dañado que no reconstruirlo en agudo. La reconstrucción del LPFM primario con aloinjerto presenta unos resultados excelentes en la inestabilidad/luxación rotuliana.

- 3.A. Influencia de la altura de la rótula sobre biomecánica

La osteotomía antero medial del tubérculo tibial mejora los resultados de la reconstrucción del ligamento patelofemoral medial para la inestabilidad rotuliana recurrente en pacientes con tuberosidad tibial: distancia del surco troclear de 17 a 20 mm

Anteromedial Tibial Tubercle Osteotomy Improves Results of Medial Patellofemoral Ligament Reconstruction for Recurrent Patellar Instability in Patients With Tibial Tuberosity–Trochlear Groove Distance of 17 to 20 mm

Carlos Eduardo Franciozi, M.D., Ph.D., Luiz Felipe Ambra, M.D., Ph.D., Leonardo José Bernardes Albertoni, M.D., Pedro Debieux, M.D., Ph.D., Geraldo Sergio de Mello Granata Jr., M.D., Ph.D., Marcelo Seiji Kubota, M.D., Mario Carneiro, M.D., Ph.D., Rene Jorge Abdalla, M.D., Ph.D., Marcus Vinícius Malheiros Luzo, M.D., Ph.D., Moisés Cohen, M.D., Ph.D.

Propósito

Comparar los resultados clínicos a medio plazo de la osteotomía antero medialización del tubérculo tibial combinada con la reconstrucción del ligamento patelofemoral medial (TTO + MPFLR) con MPFLR solo (MPFLRa) para el tratamiento de la inestabilidad rotuliana recurrente (RPI) en pacientes con tuberosidad tibial-surco troclear (TT- TG) de 17 a 20 mm.

Métodos

Desde enero de 2008 hasta agosto de 2013, los pacientes con RPI y un TT-TG de 17 a 20 mm se dividieron en 2 grupos: TTO + MPFLR o MPFLRa. Los sujetos fueron evaluados para la clasificación del signo J (1-4 +); deslizamiento rotuliano (1-4 +); la prueba de aprehensión; aumento de la anteversión femoral; el índice de Caton; displasia troclear; TT-TG; y Kujala, Lysholm, Comité Internacional de Documentación de la Rodilla (IKDC) y puntajes de Tegner. La mejora de Kujala fue el resultado primario.

Resultados

Cuarenta y dos sujetos fueron evaluados, 18 en el grupo TTO + MPFLR y 24 en el grupo MPFLRa. El tiempo medio de seguimiento fue de 40.86 meses (rango, 24-60 meses). La demografía entre los grupos no fue diferente. Preoperatoriamente, no hubo diferencias estadísticamente significativas entre los grupos con respecto a la clasificación de los signos J; deslizamiento rotuliano; la prueba de aprehensión; aumento de la anteversión femoral; el índice de Caton; displasia troclear; TT-TG; y puntajes de Kujala, Lysholm, IKDC y Tegner. Los resultados medios de clasificación de signos J postoperatorios que comparaban TTO + MPFLR y MPFLRa, respectivamente, fueron 1 y 1.33 (P = .006). La mejora fue significativamente mayor en el grupo TTO + MPFLR en todos los puntajes, excepto en Tegner. Mejora de Kujala, 30.27 y 23.95, respectivamente (P = .003), también fue clínicamente significativo, favoreciendo TTO + MPFLR. La mejora de Lysholm fue de 40.5 y 36.2, respectivamente (P = .02), y la mejora de IKDC fue de 38.59 y 31.6, respectivamente (P = .002). No se informaron subluxaciones o luxaciones recurrentes en ninguno de los grupos.

Conclusiones

TTO + MPFLR dio como resultado mejores puntuaciones de resultado funcional y cinemática rotuliana en comparación con MPFLRa en el tratamiento quirúrgico de RPI en pacientes con una distancia TT-TG de 17 a 20 mm.

Nivel de evidencia

Nivel II, estudio prospectivo comparativo.

■ [https://www.arthroscopyjournal.org/article/S0749-8063\(18\)30970-8/fulltext](https://www.arthroscopyjournal.org/article/S0749-8063(18)30970-8/fulltext)

Reconstrucción de la articulación patelofemoral para la inestabilidad rotuliana: reconstrucción medial del ligamento rotulofemoral, trocleoplastia y osteotomía del tubérculo tibial.

Patellofemoral Joint Reconstruction for Patellar Instability: Medial Patellofemoral Ligament Reconstruction, Trochleoplasty, and Tibial Tubercle Osteotomy

Chase S Dean, Jorge Chahla, Raphael Serra Cruz, Tyler R Cram, Robert F LaPrade

Resumen

La inestabilidad rotuliana recurrente puede ser muy debilitante y puede requerir intervención quirúrgica. Se debe completar un estudio exhaustivo en este subconjunto de pacientes. Los factores de riesgo para la inestabilidad recurrente incluyen la rótula alta, la displasia troclear, un aumento de la distancia entre el tubérculo tibial y el surco troclear y las insuficiencias en las estructuras retinaculares mediales. El tratamiento necesario de estos factores de riesgo, una vez identificado, debe abordarse quirúrgicamente. La reconstrucción patelofemoral debe adaptarse individualmente a la anatomía de cada paciente y puede requerir la reconstrucción del ligamento patelofemoral medial, la osteotomía del tubérculo tibial o la trocleoplastia en cualquier combinación o como un procedimiento independiente. Este artículo detalla nuestra técnica para el tratamiento quirúrgico de la inestabilidad rotuliana recurrente con una reconstrucción del ligamento patelofemoral medial.

Resultados de la transferencia combinada de tuberosidad tibial y reconstrucción del ligamento patelofemoral medial para la inestabilidad rotuliana recurrente.

Outcomes of combined tibial tuberosity transfer and medial patellofemoral ligament reconstruction for recurrent patellar instability

G Pemmaraju, J Bassett, R Abbas, G Nagra, S Chugh, E Mughal

Resumen

La inestabilidad patelofemoral es multifactorial y está asociada con la patomecánica secundaria a la varianza anatómica. El tratamiento quirúrgico de este problema debe adaptarse a cada paciente y debe realizarse una evaluación clínica y radiológica exhaustiva de la alineación anatómica antes de la operación. El objetivo de este estudio es evaluar el papel de la reconstrucción del ligamento patelofemoral medial combinada con la transferencia de la tuberosidad tibial en pacientes con una mayor distancia de la tuberosidad tibial al surco troclear (TT-TG). Veinticuatro pacientes (27 rodillas) durante 2 años fueron operados por un solo cirujano, con rehabilitación postoperatoria estandarizada y seguimiento. El seguimiento medio fue de 31 meses. Dos pacientes tuvieron problemas de inestabilidad recurrente, 1 tuvo una luxación traumática a los 2 años y un total de 4 requirió una operación adicional por complicaciones. Las puntuaciones medias de Kujala postoperatorias fueron 87,4 (DE 9,8). La reconstrucción combinada del ligamento patelofemoral medial y la transferencia de la tuberosidad tibial es un tratamiento apropiado para pacientes con una mayor distancia TT-TG.