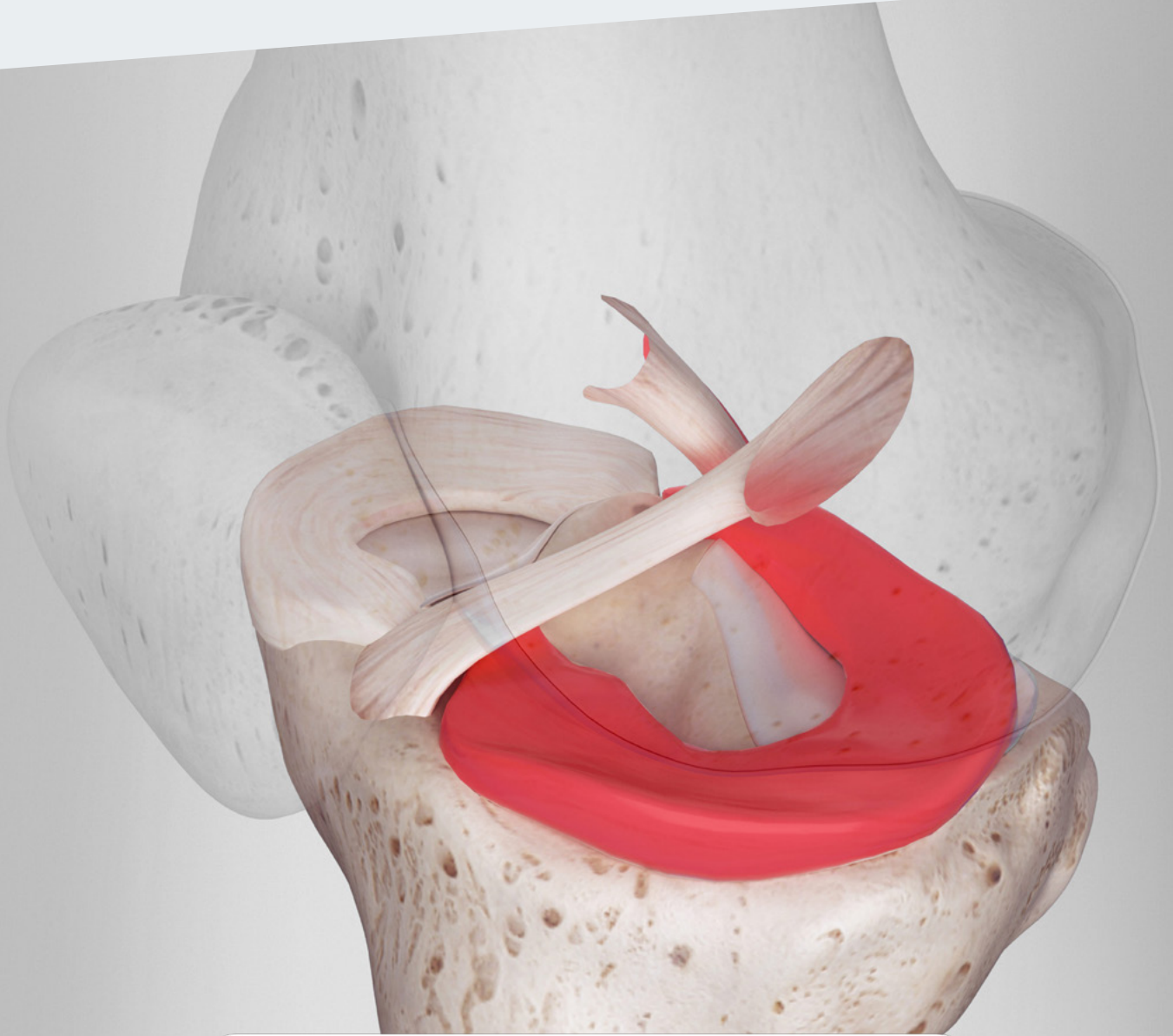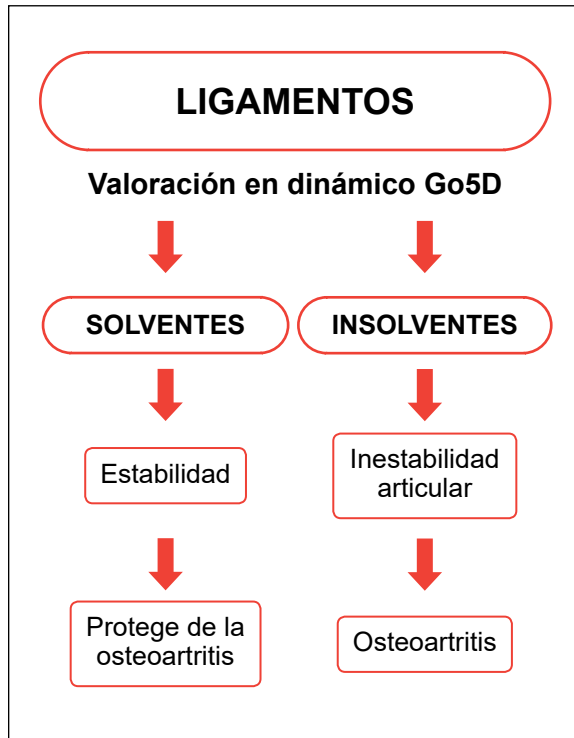


RipollyDePrado **FIFA** | MEDICAL CENTRE  
SportClinic OF EXCELLENCE

**Criteria Médicos del Servicio**  
sustentados por la bibliografía médica

**Implantes meniscales**

## DIAGNÓSTICO DE CERTEZA BIOMECÁNICO GO5D



[Ver vídeo](#)



[Ver dossier explicativo](#)

### Conceptos actuales en el diagnóstico

- 1 Historia clínica.
- 2 Exploración clínica.
- 3 Pruebas complementarias de imagen.
- 4 Diagnóstico de certeza biomecánico Go5D.

## CRITERIOS MÉDICOS DEL SERVICIO PARA LOS IMPLANTES MENISCALES SUSTENTADOS POR LA BIBLIOGRAFÍA MÉDICA

Los implantes meniscales están indicados cuando se trata de sustituir una porción del menisco determinada. Nunca se utilizan cuando se haya realizado una meniscectomía total.

### **Sustitutos meniscales (transplante de menisco y plantillas de colágeno)**

Dr. Pedro L. Ripoll, Dr. Javier Vaquero, Dr. Francisco Forriol

LEER ARTÍCULO COMPLETO

### **Los implantes meniscales producen regeneración del tejido meniscal**

*Tissue ingrowth after implantation of a novel, biodegradable polyurethane scaffold for treatment of partial meniscal lesions*

René Verdonk, Peter Verdonk, Wouter Huvssse, Ramses Forsvth, Eva-Lisa Heinrichs.

#### Background

A novel, biodegradable, aliphatic polyurethane scaffold was designed to fulfill an unmet clinical need in the treatment of patients with irreparable partial meniscal lesions.

#### Hypothesis

Treatment of irreparable partial meniscal lesions with an acellular polyurethane scaffold supports new tissue ingrowth. Study Design: Case series; Level of evidence, 4.

#### Methods

Fifty-two patients (with 34 medial and 18 lateral lesions) were recruited into a prospective, single-arm, multicenter, proof-of-principle study and treated with the polyurethane scaffold. The scaffold was implanted after partial meniscectomy using standard surgeon-preferred techniques for suturing. Tissue ingrowth was assessed at 3 months by dynamic contrast-enhanced magnetic resonance imaging (DCE-MRI) and at 12 months by gross examination during second-look arthroscopy, in the course of which a biopsy sample from the inner free edge of the scaffold meniscus was taken for qualitative histologic analysis. Results: Tissue ingrowth at 3 months was demonstrated on DCE-MRI in 35 of 43 (81.4%) patients. All but one 12-month second-look (43 of 44 [97.7%]) showed integration of the scaffold with the native meniscus and all biopsy specimens (44) showed fully vital material, with no signs of cell death or necrosis. Three distinct layers were observed based on morphologic structure, vessel structure presence or absence, and extracellular matrix composition.

#### Conclusión

The DCE-MRI demonstrated successful early tissue ingrowth into the scaffold. The biopsy findings demonstrated the biocompatibility of the scaffold and ingrowth of tissue with particular histologic characteristics suggestive of meniscus-like tissue. In conclusion, these data show for the first time consistent regeneration of tissue when using an acellular polyurethane scaffold to treat irreparable partial meniscus tissue lesions.

Sus resultados son buenos en rodillas estables con los ejes conservados y bajo grado de osteoartritis.

## **Los implantes meniscales dan buenos resultados con un seguimiento de dos años. Outcome after partial medial meniscus substitution with the collagen meniscal implant at a minimum of 10 years.**

Juan Carlos Monllau, M.D., Ph.D., Pablo Eduardo Gelber, M.D., Ph.D., Ferrán Abat, M.D., Xavier Pelfort, M.D., Rosa Abad, M.D., Pedro Hinarejos, M.D., Ph.D., and Marc Tey, M.D.

### **Conclusiones**

Aunque hubo varios tipos diferentes de pacientes y los desgarros agudos y crónicos se trataron en un número limitado de pacientes, la sustitución de meniscos con el implante de colágeno de menisco proporciona un alivio significativo del dolor y una mejoría funcional después de un seguimiento mínimo de 10 años. El implante generalmente disminuyó de tamaño, pero el procedimiento demostró ser seguro y tuvo una baja tasa de falla del implante a largo plazo. En la mayoría de los casos no se observó desarrollo o progresión de enfermedad degenerativa de la articulación de la rodilla.

El resulta de los implantes meniscales mejora cuando se asocia a una reparación del ligamento cruzado anterior.

## **Implante meniscal de colágeno asociado a rotura del ligamento cruzado anterior.**

G. López, A. Maestro, J.A. Llopis, M. Leyes, F. Forriol.

### **Conclusiones**

El CMI es una alternativa funcional en pacientes jóvenes con lesiones meniscales graves que asocian roturas del LCA, pero requiere futuros estudios y desarrollos técnicos antes de ser generalizada.